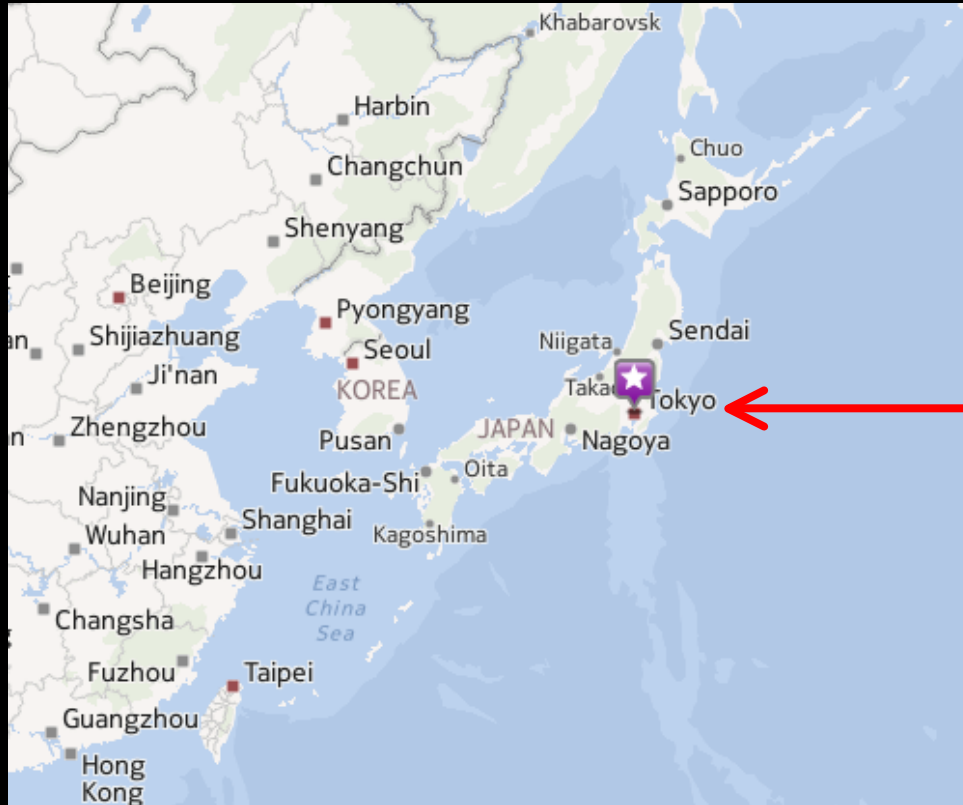




MIS+の近未来 内視鏡下XLIFとPPS延長術

Latest techniques and technologies in endoscopic spine surgery




医療法人財団 岩井医療財団

岩井整形外科内科病院 整形外科 高野裕一

Yuichi Takano M.D. <http://www.iwai.com>

2014年07月12日第9回Total Spine System Seminar

岩井整形外科内科病院の脊椎外科医



志保井先生



林先生



稲波理事長



野中先生

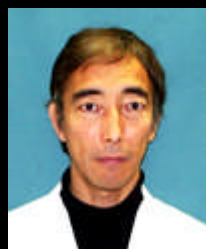

高野



湯澤先生

かつて常勤だった医師が現在も非常勤で外来・手術で活躍



漳州正興医院
古閑先生



関東労災
唐司先生

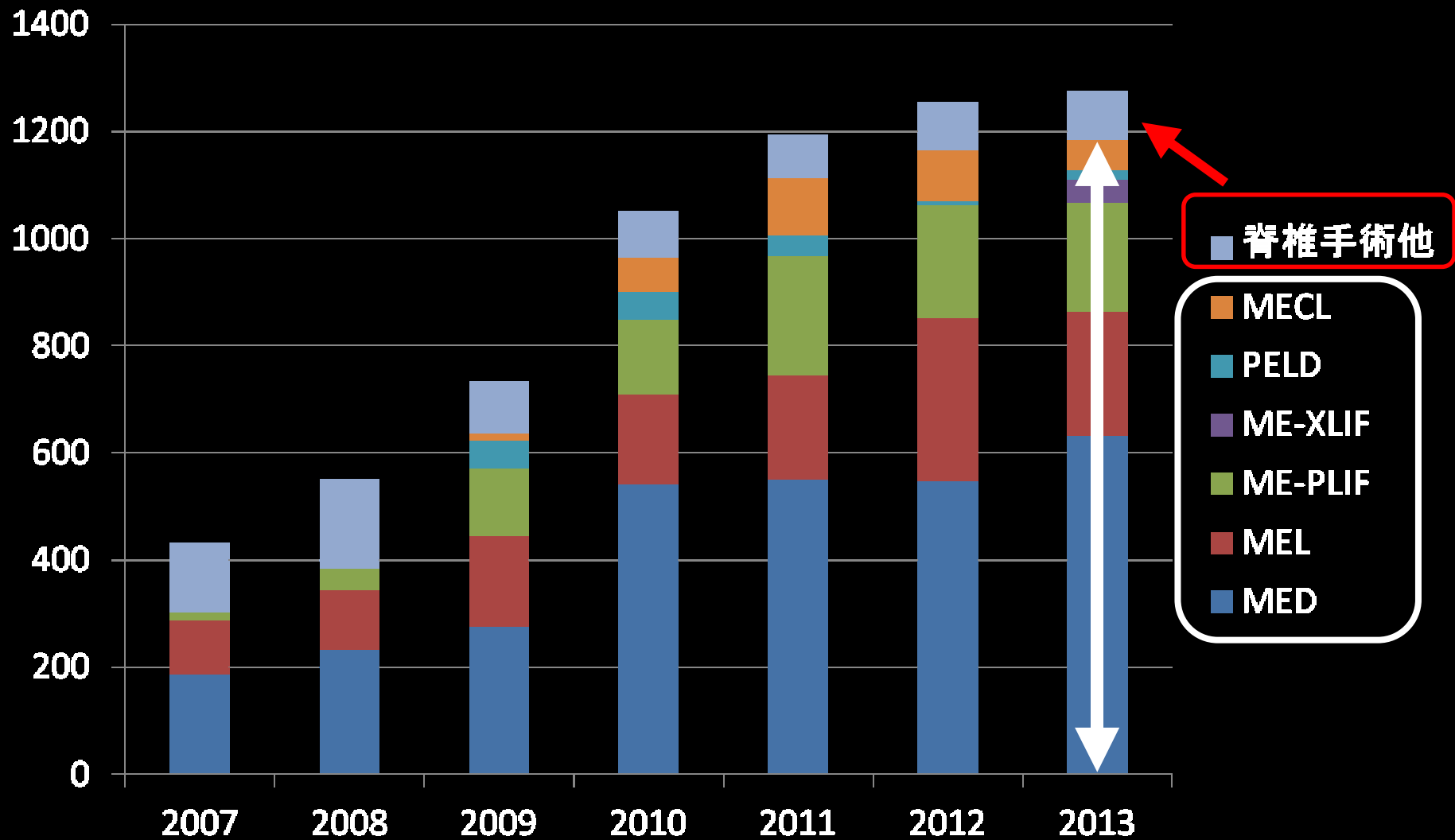


東京大学
大島先生

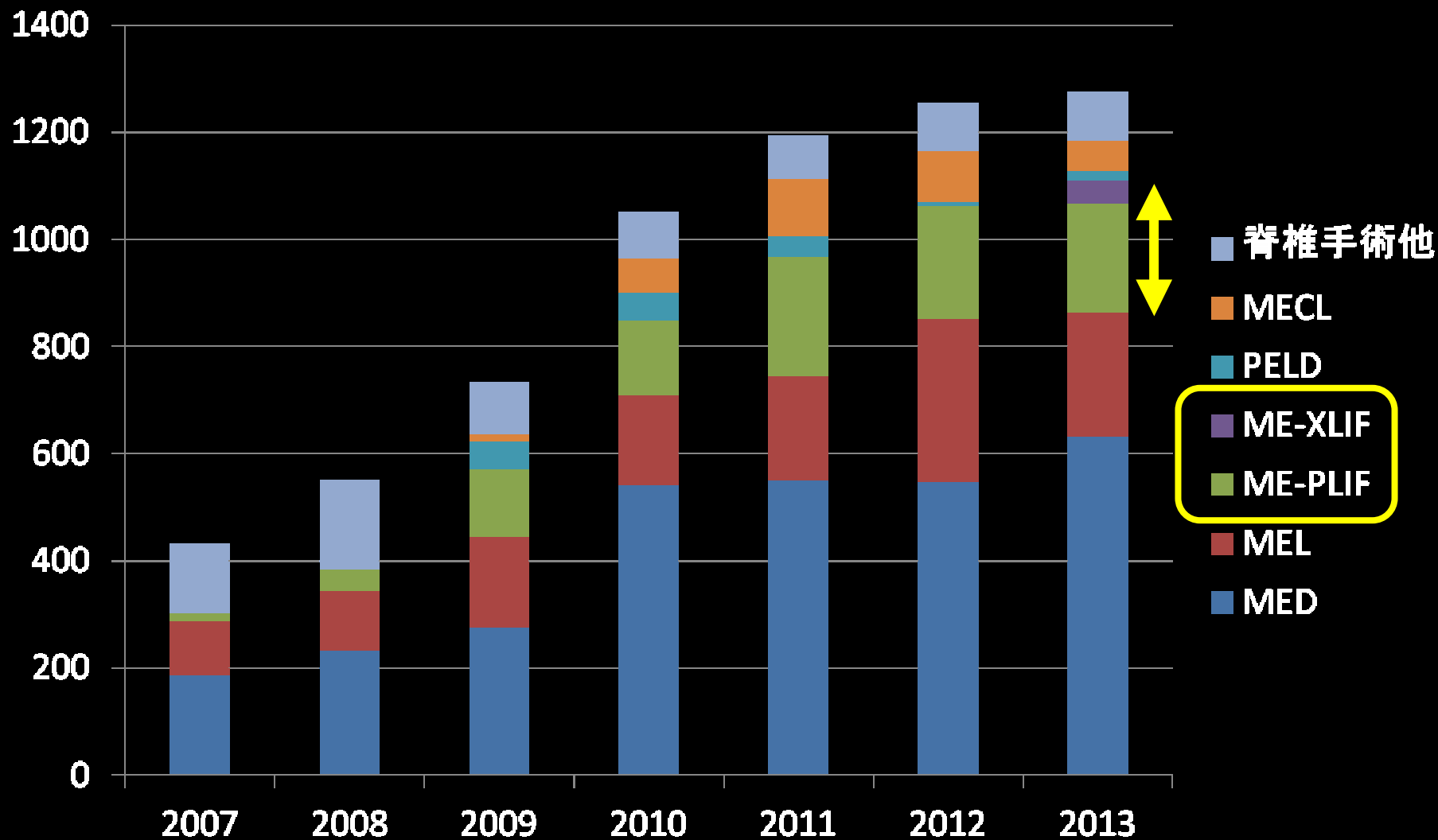


東京新宿メディ
カルセンター
馬場先生

脊椎手術症例数変遷



脊椎手術症例數變遷



術後合併症に対する脊椎内視鏡下手技

内視鏡下除圧術

MED
(Foley 1997)
MEL
(吉田 2002)
MILD
(八田 2003)

硬膜損傷

再発ヘルニア
術後関節嚢腫

感染

偽関節

ケージ感染

隣接椎間障害

内視鏡下硬膜縫合
(JSSR 2012)

内視鏡下再除圧術
(JESMISS 2006)

内視鏡下洗浄
(JPSTSS 2012)

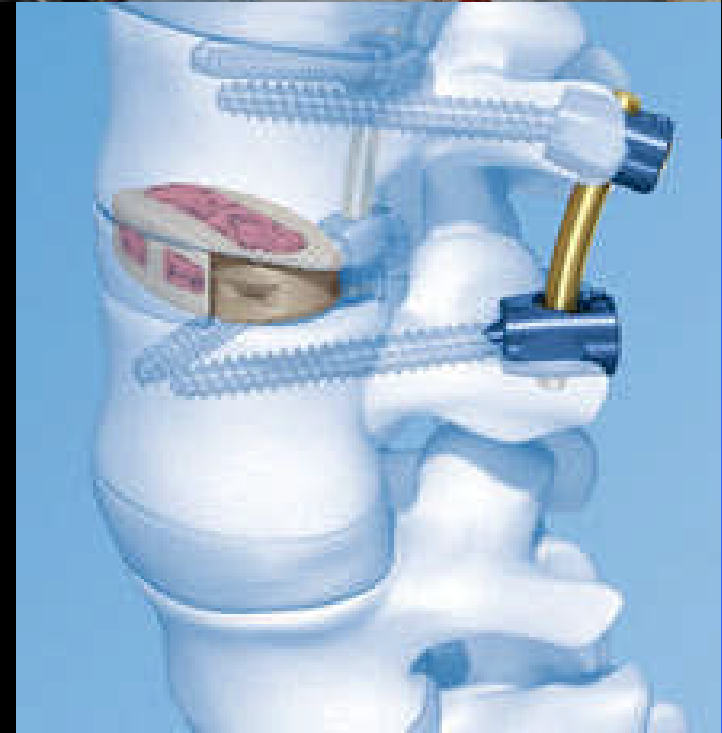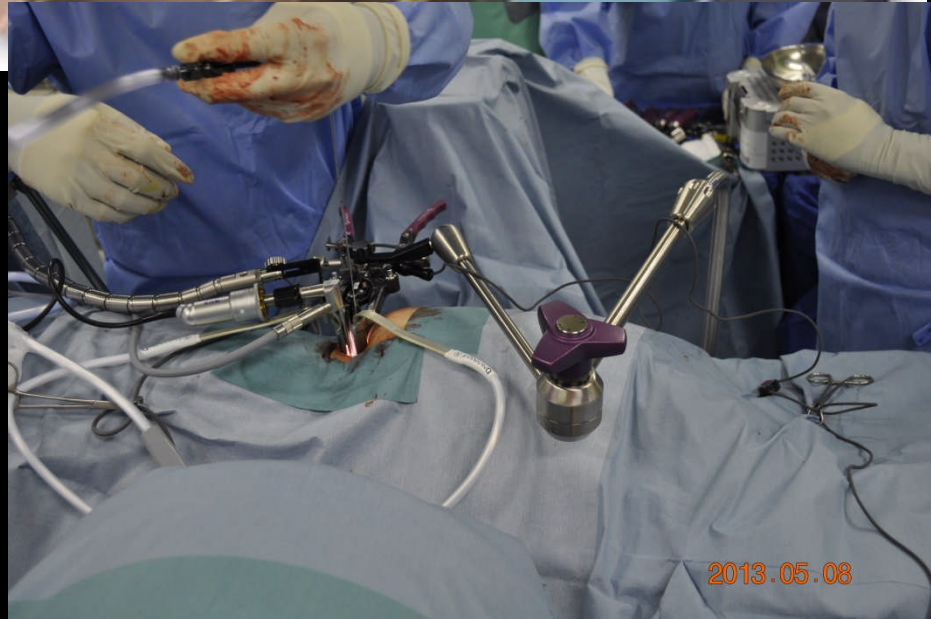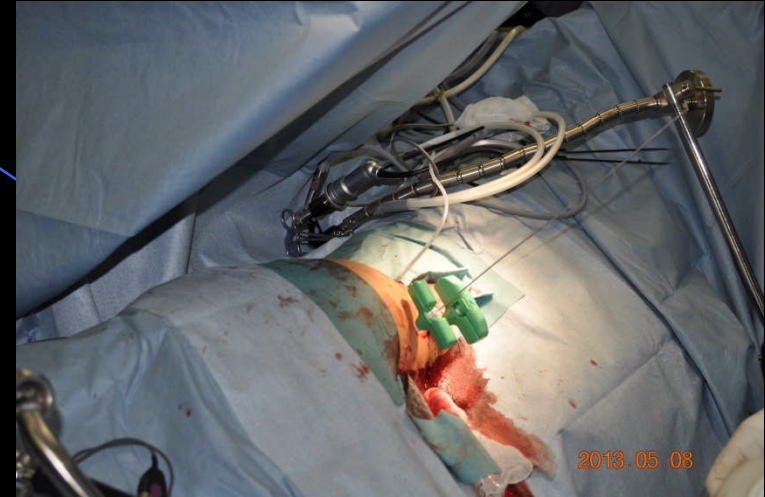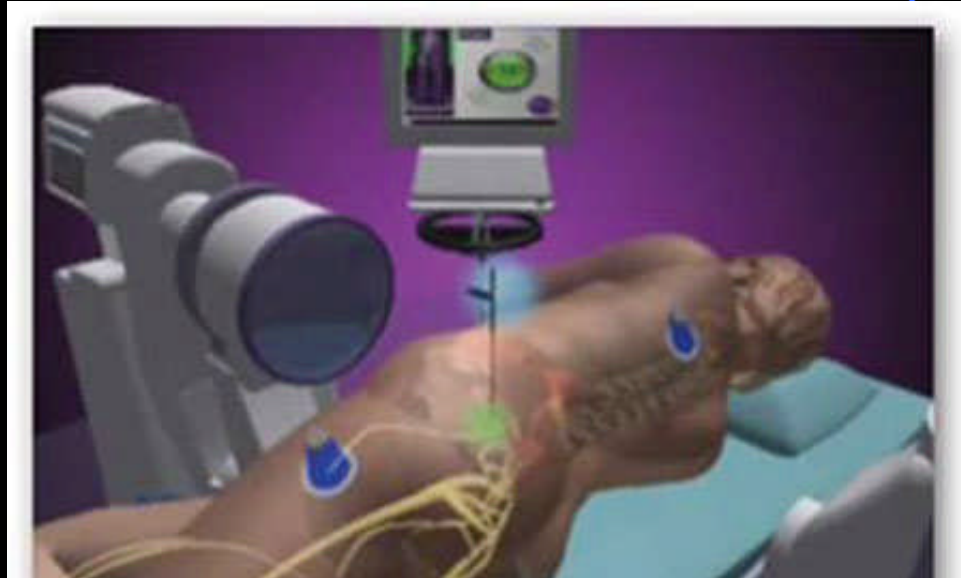
内視鏡下ケージ入替・骨移植
(JSSR 2012)

内視鏡下洗浄・ケージ拔去術
(JPSTSS 2012)

内視鏡下除圧 (MED/L MILD)
内視鏡下PLIF・PPS拔去+PPS延長
(JSIS 2013)

内視鏡下XLIF (eXtream Lateral Interbody Fusion)

オリジナルは肉眼 → 内視鏡下に施行

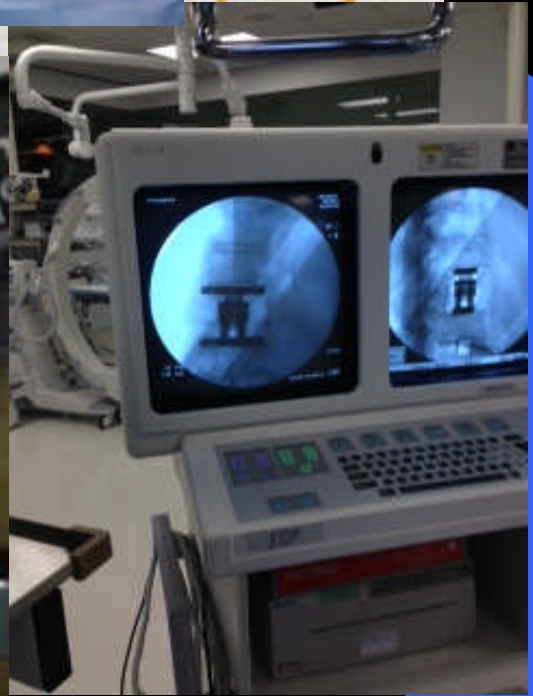
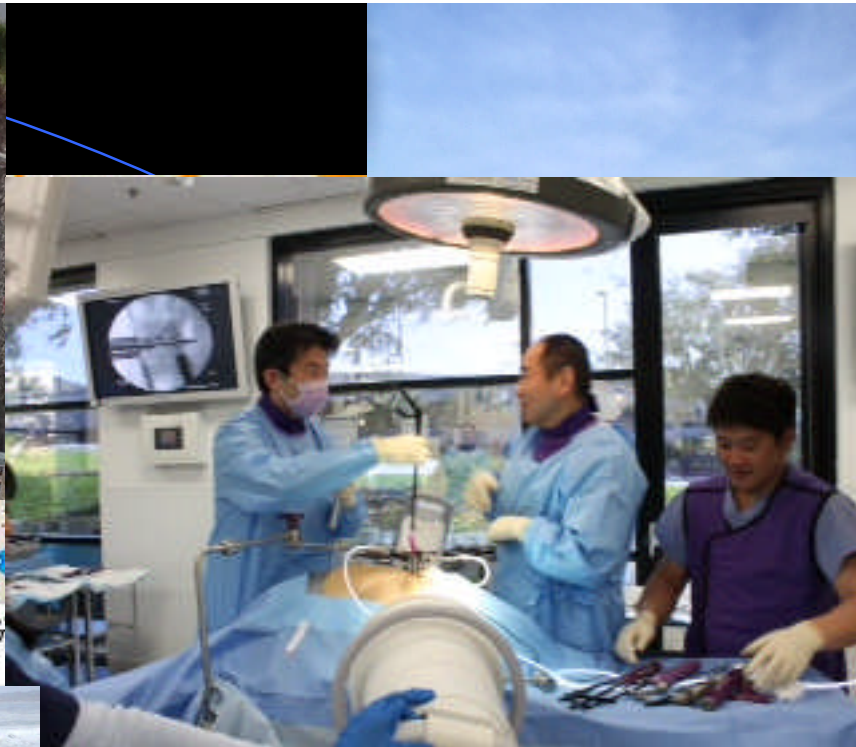

XLIF研修

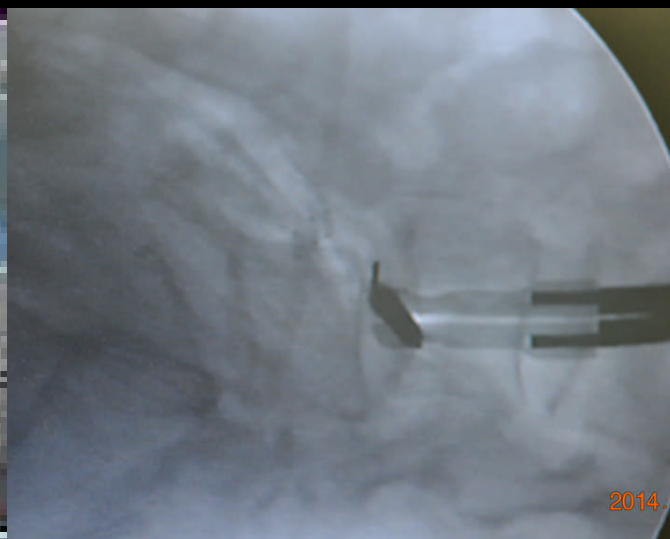
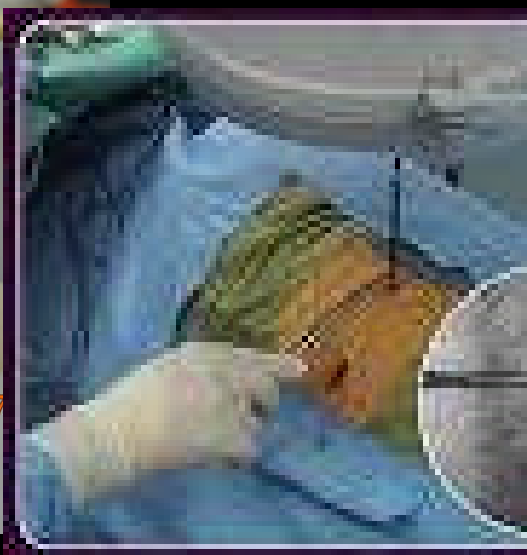
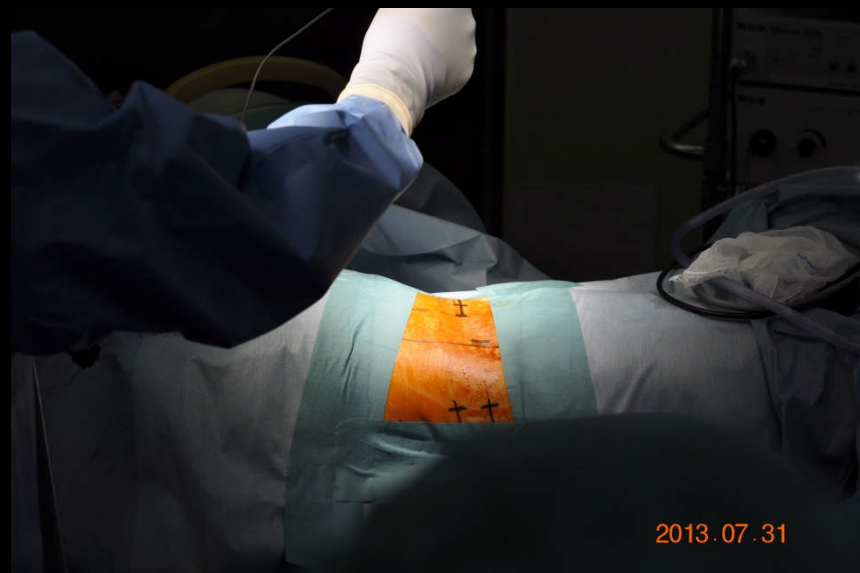
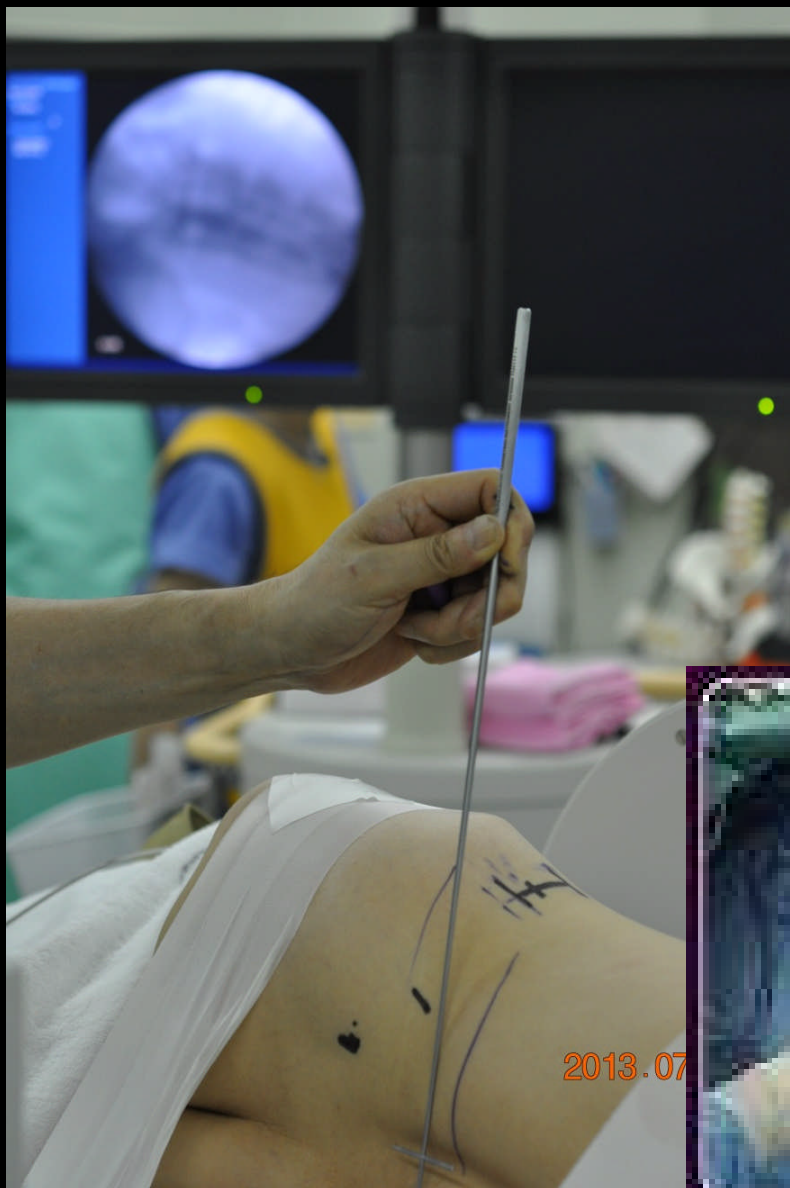Grande Colonial Hotel

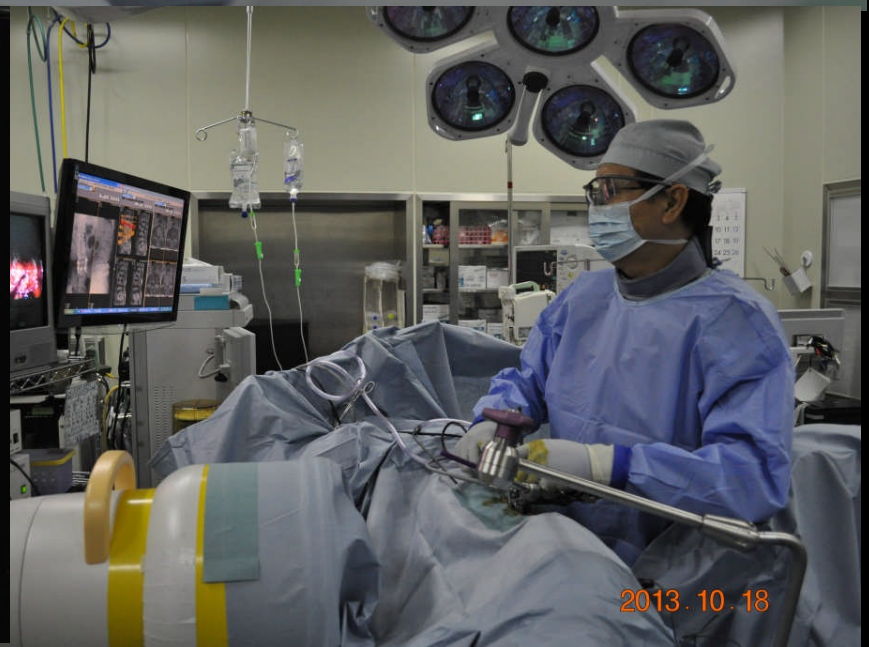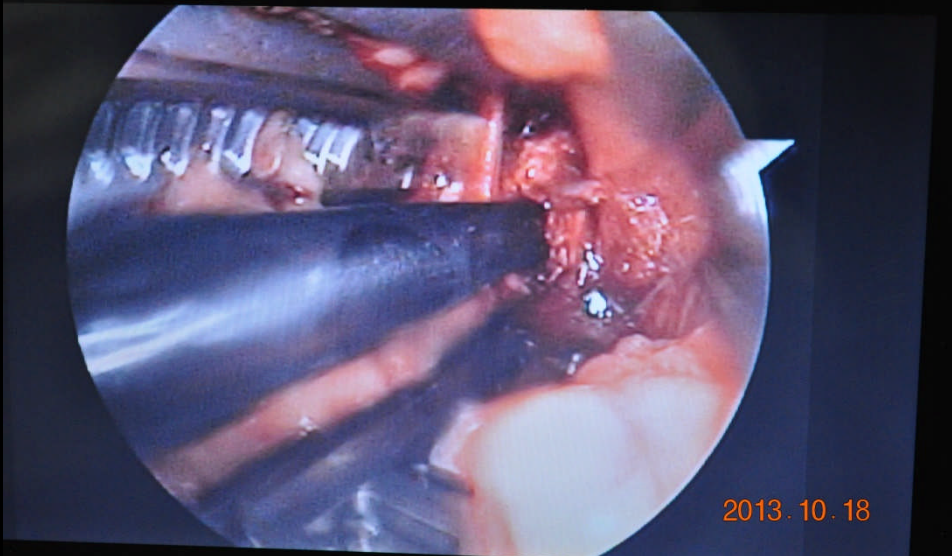
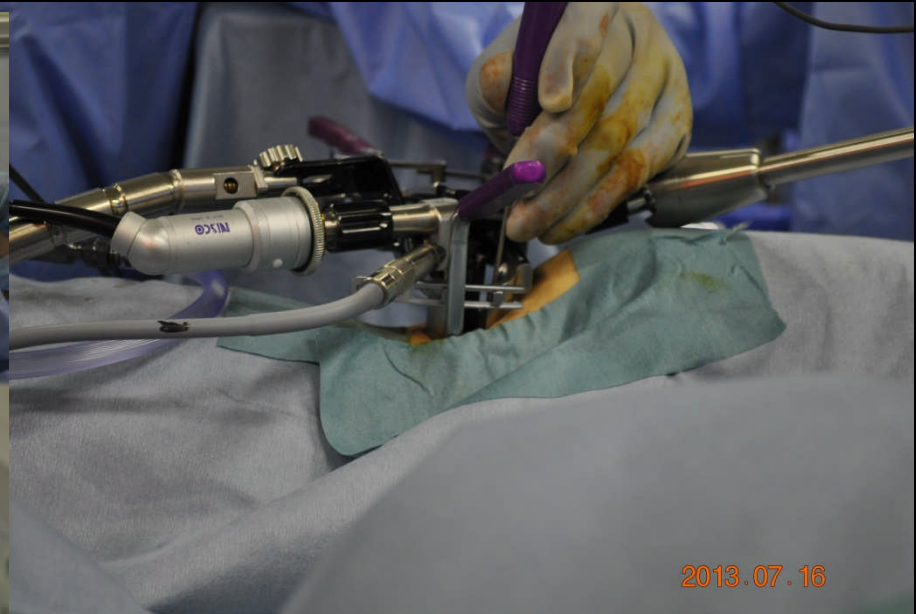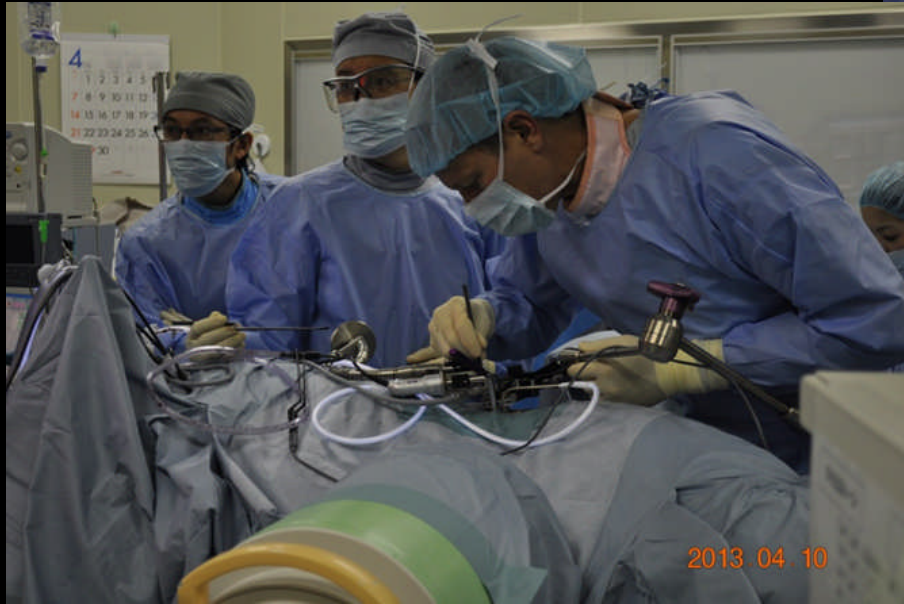車・32分
20.0マイル

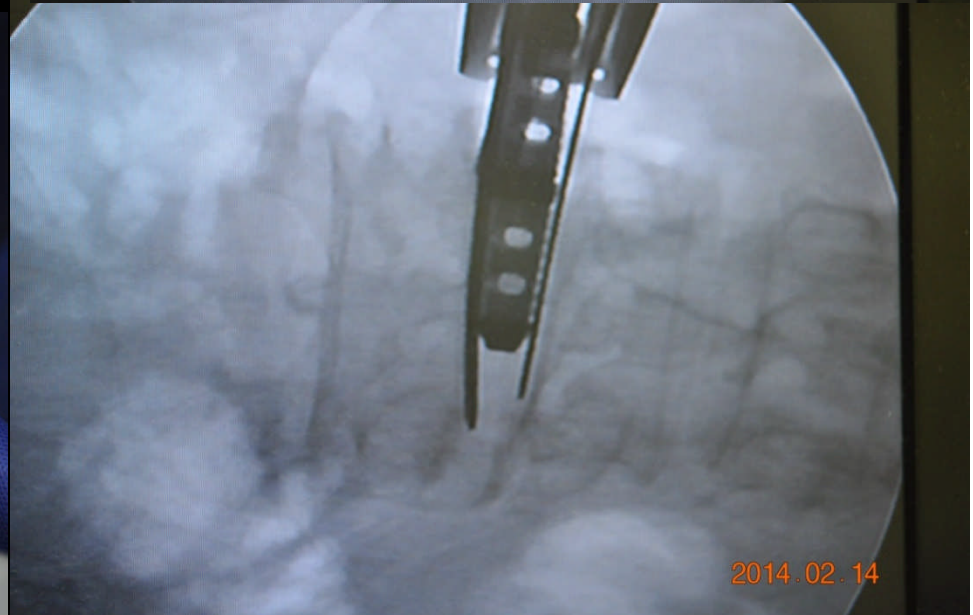
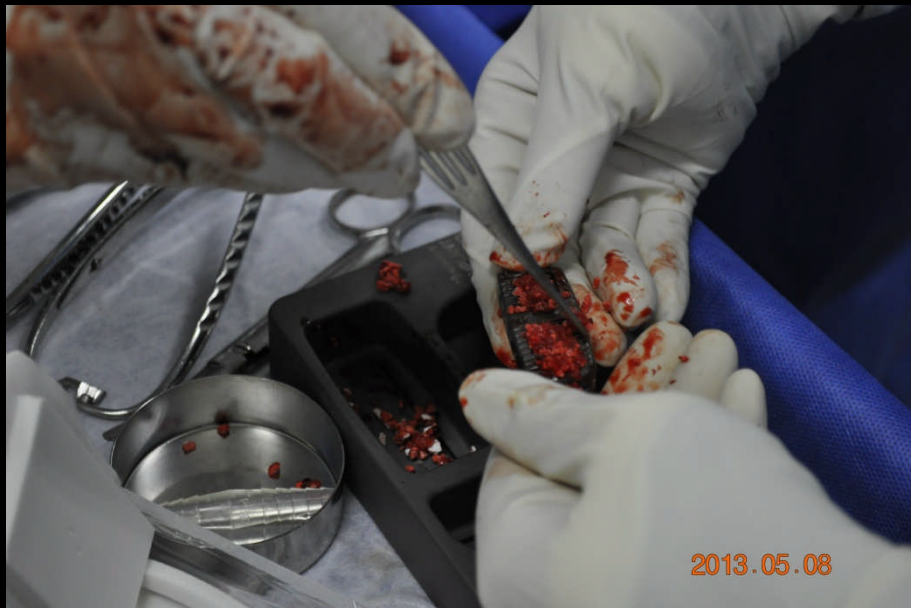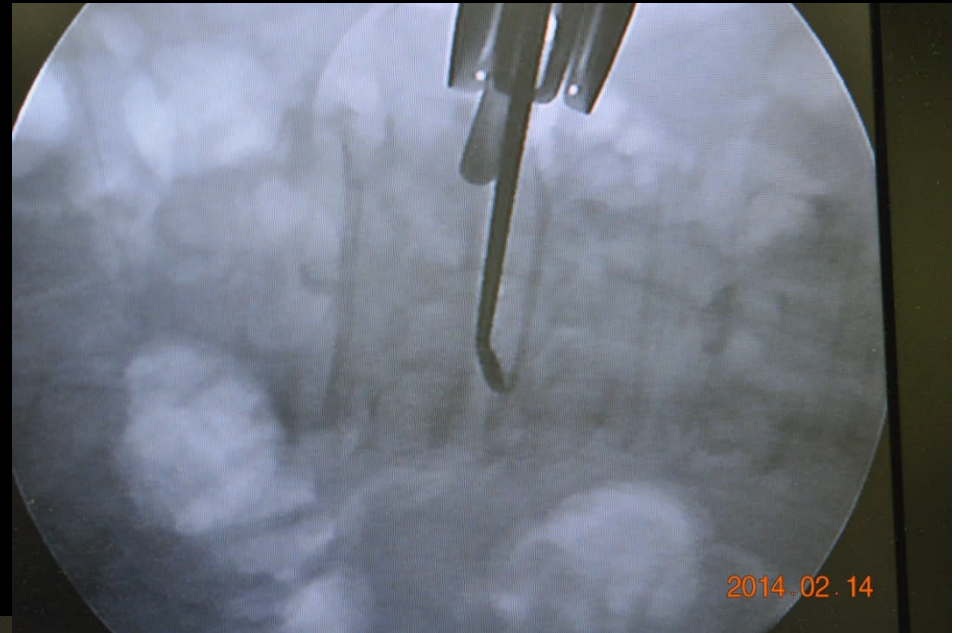

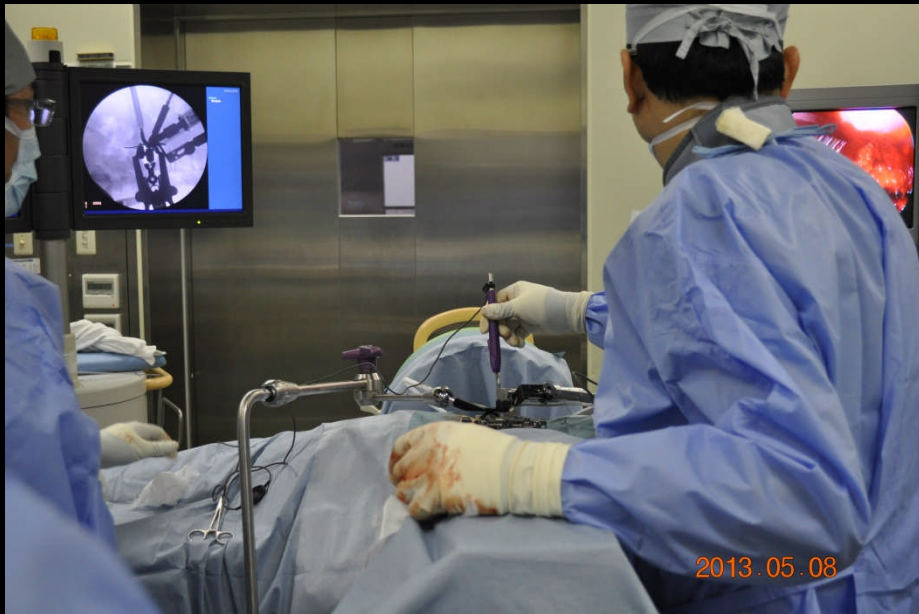
XLIFの実際



XLIFの内視鏡画像

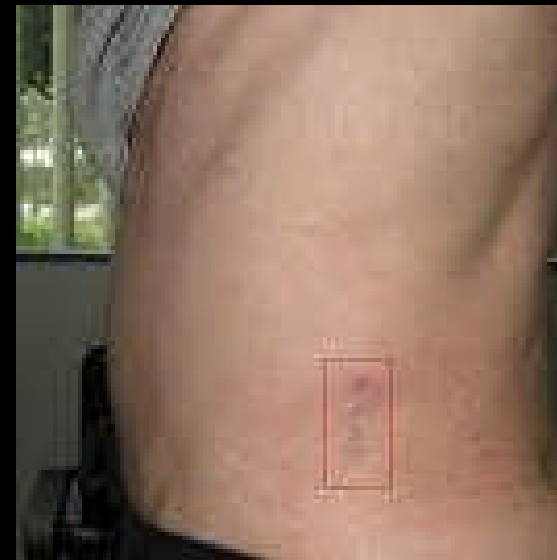



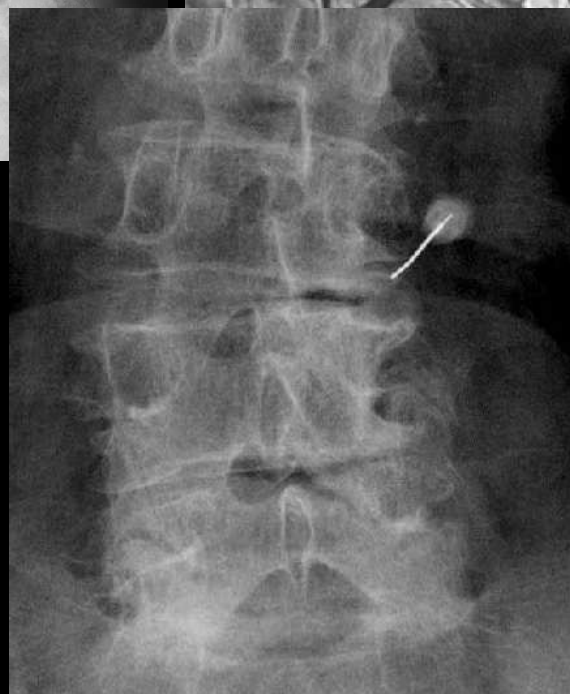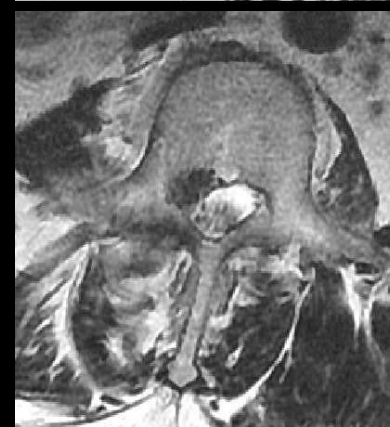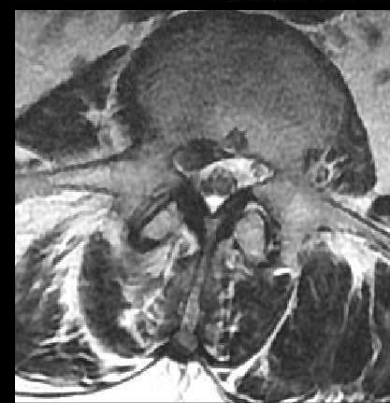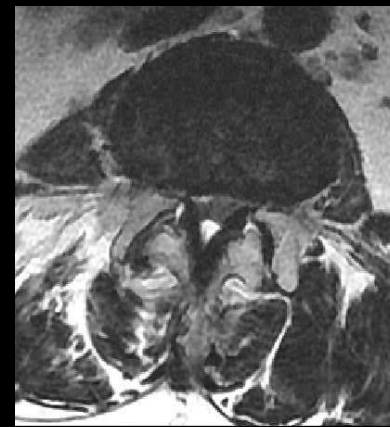
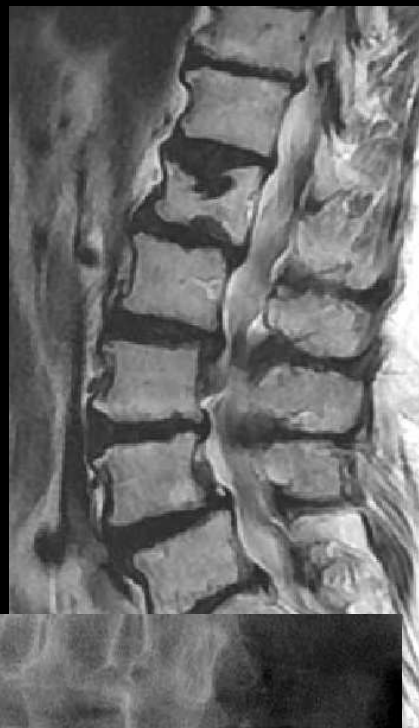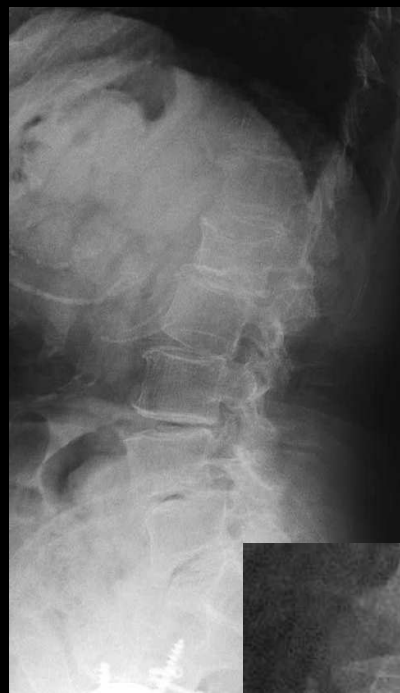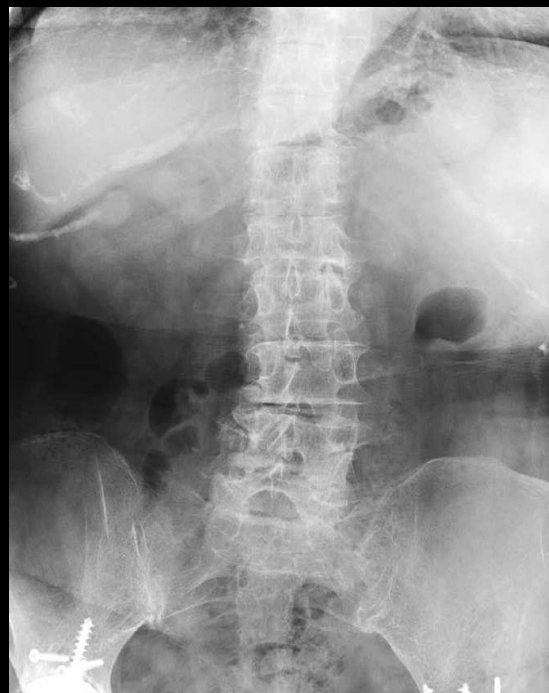症例 1

変性側弯 XLIF2椎間

74860



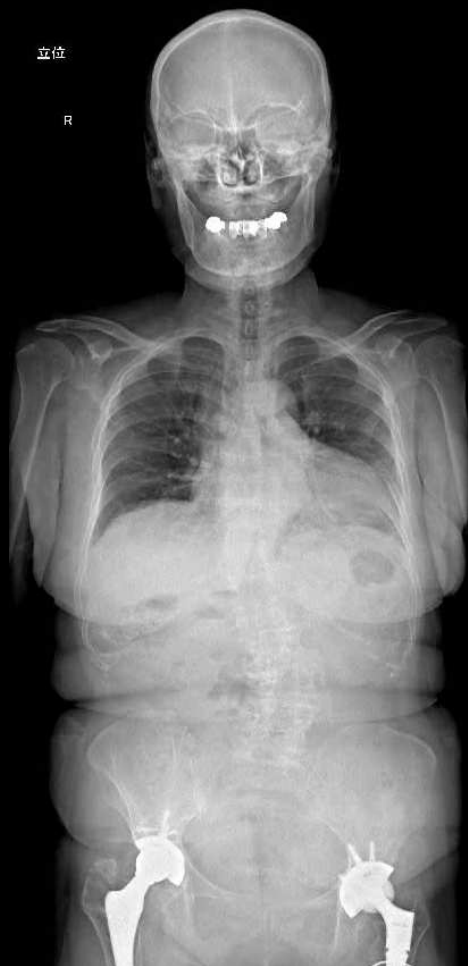2011年 右L2/3ヘルニア



2011年 右L2/3再発ヘルニア

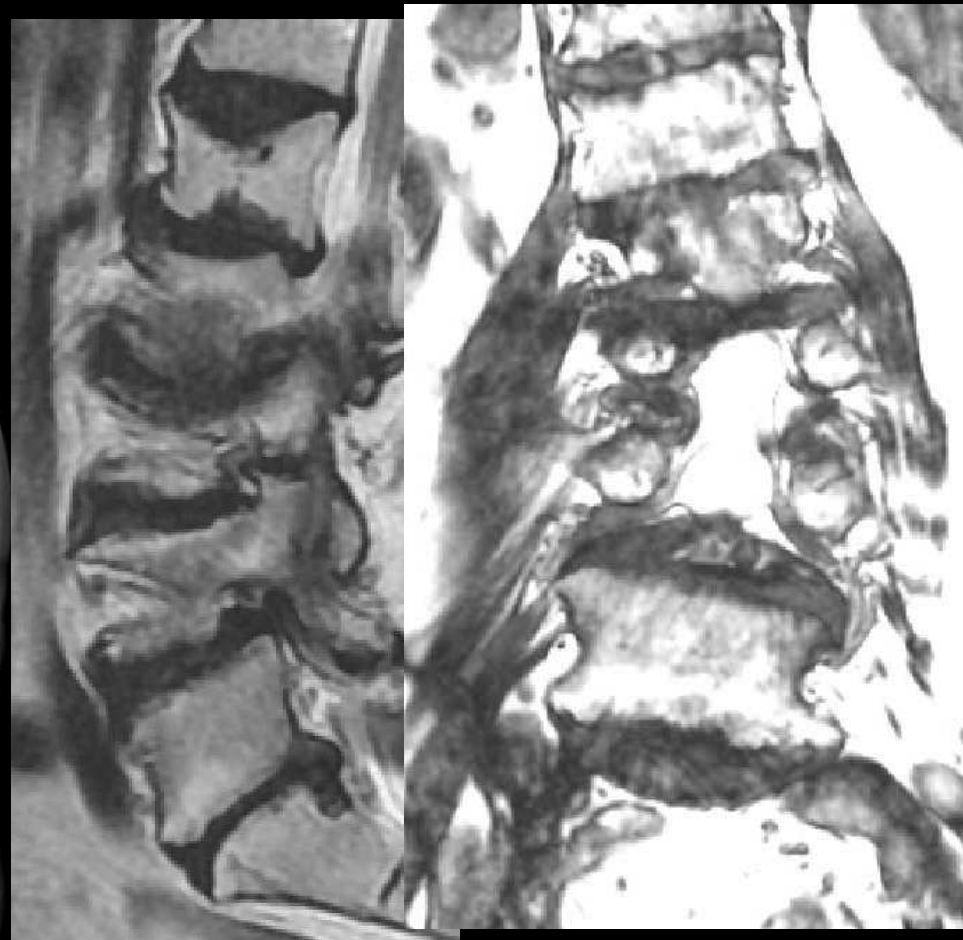
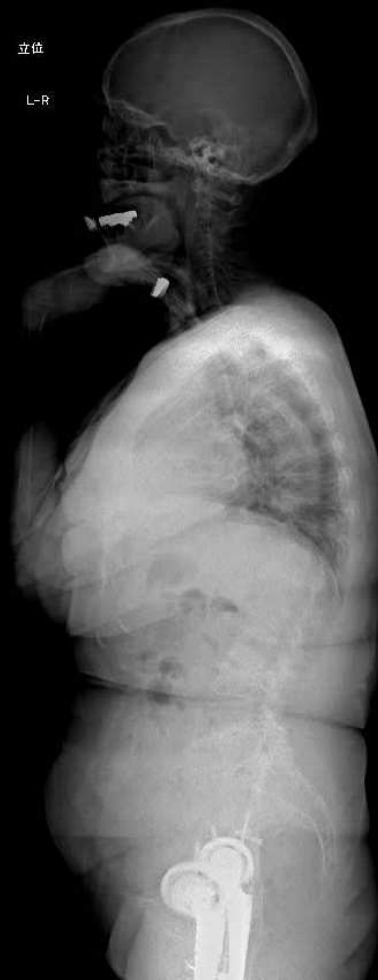立位

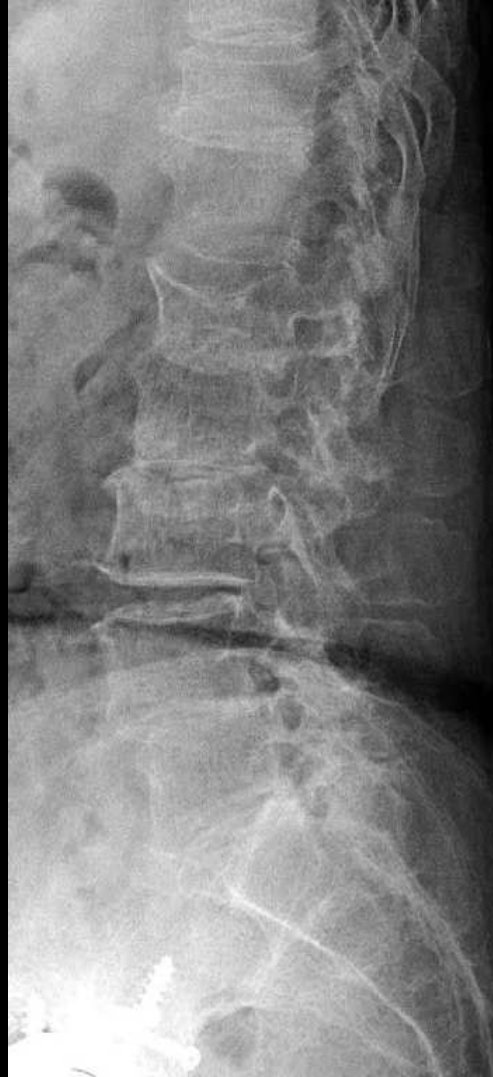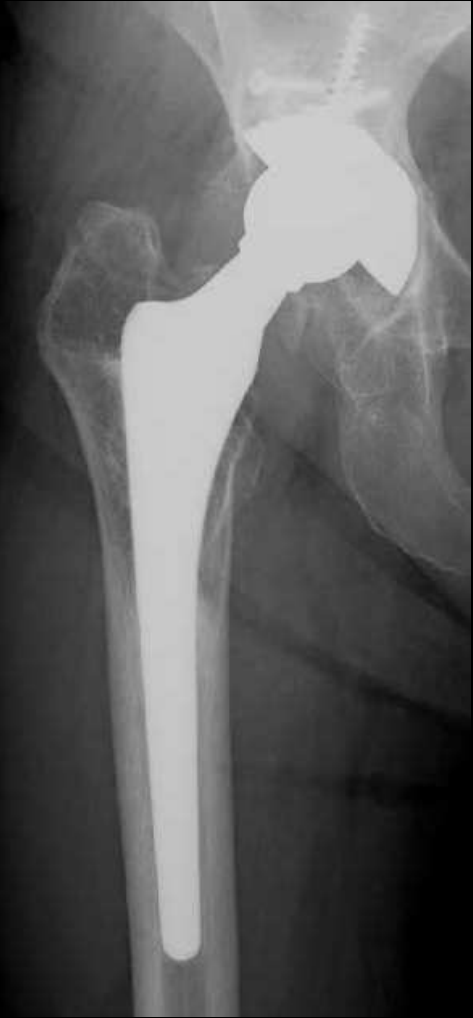R



立位

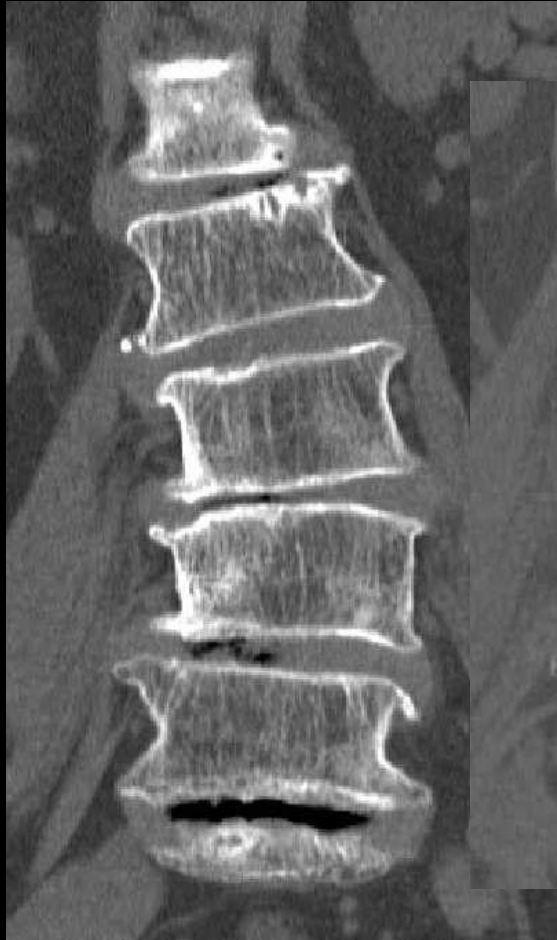L-R



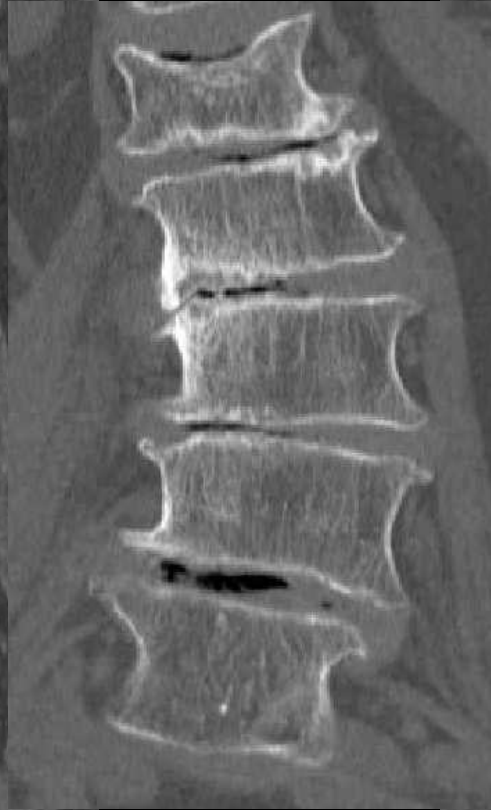

YAM 61%

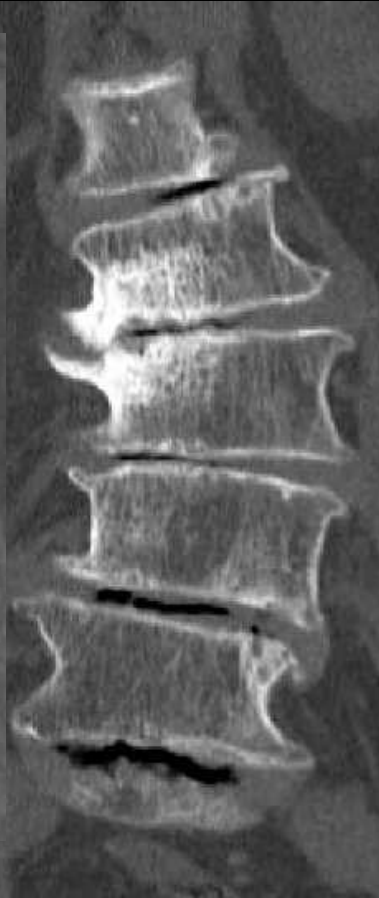2013年5月テリパラチド開始



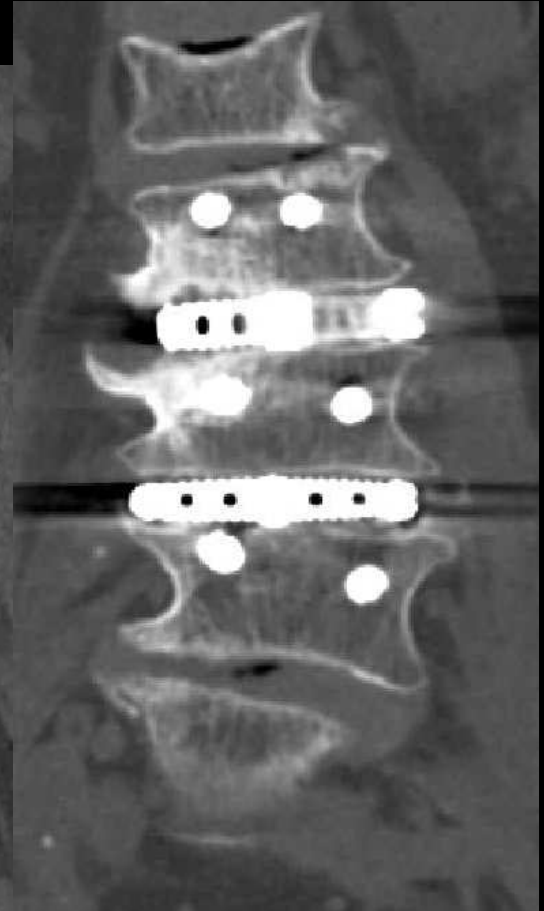
2011年11月08日



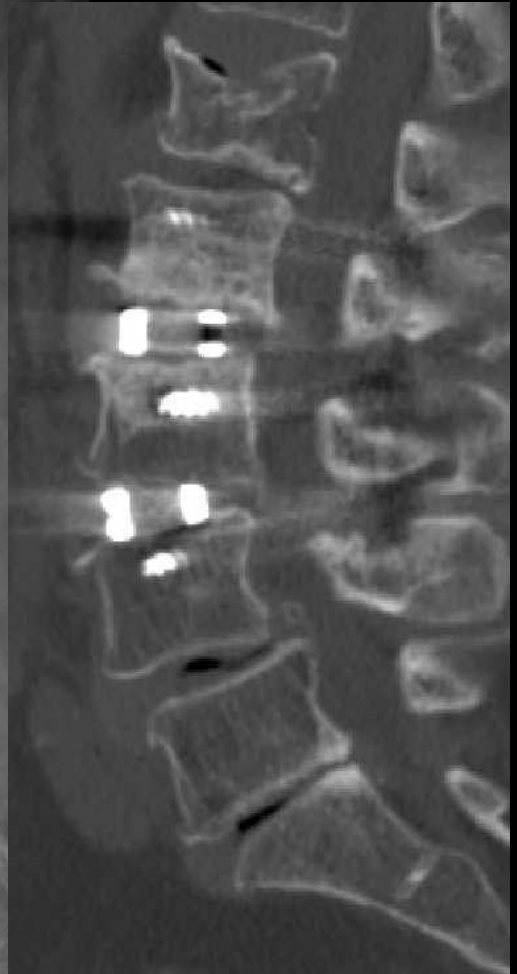
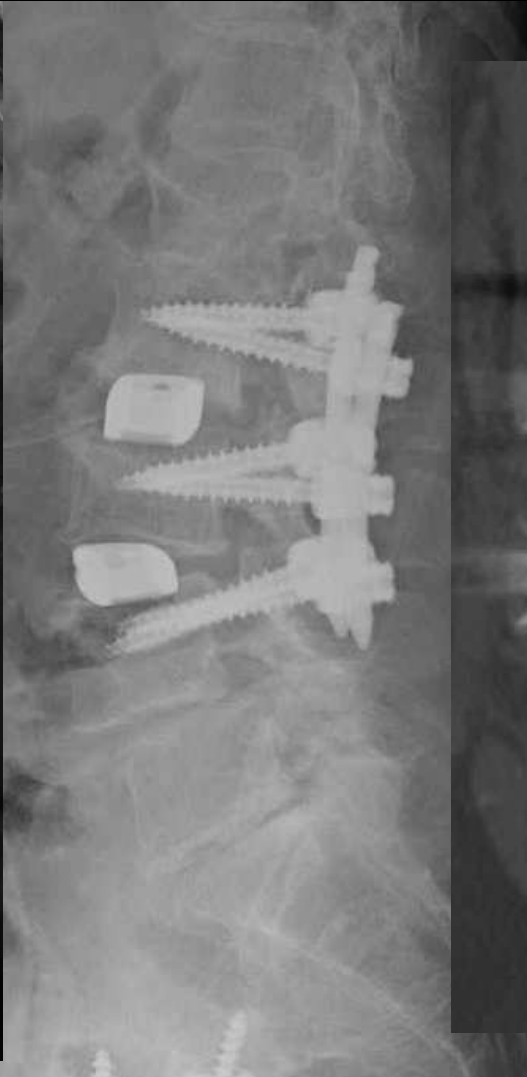
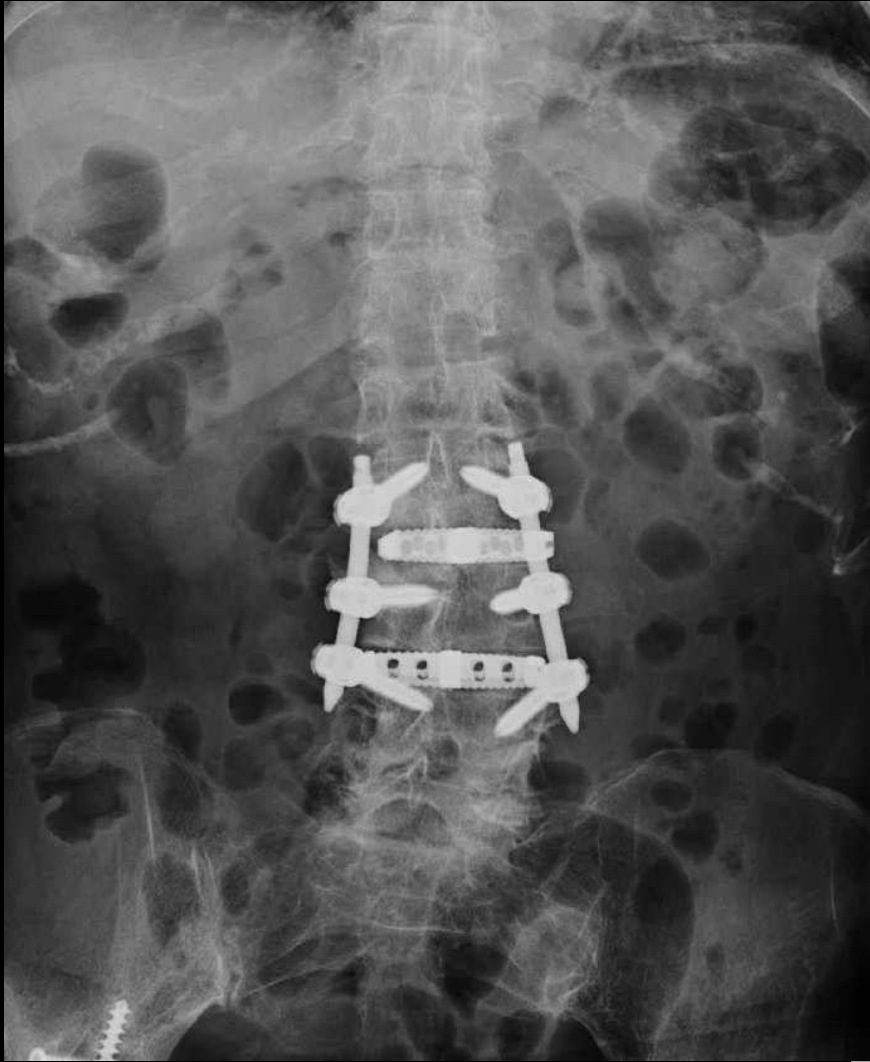
2012年08月29日




2014年03月28日



2014年06月30日



内視鏡下PPS除去術



症例2

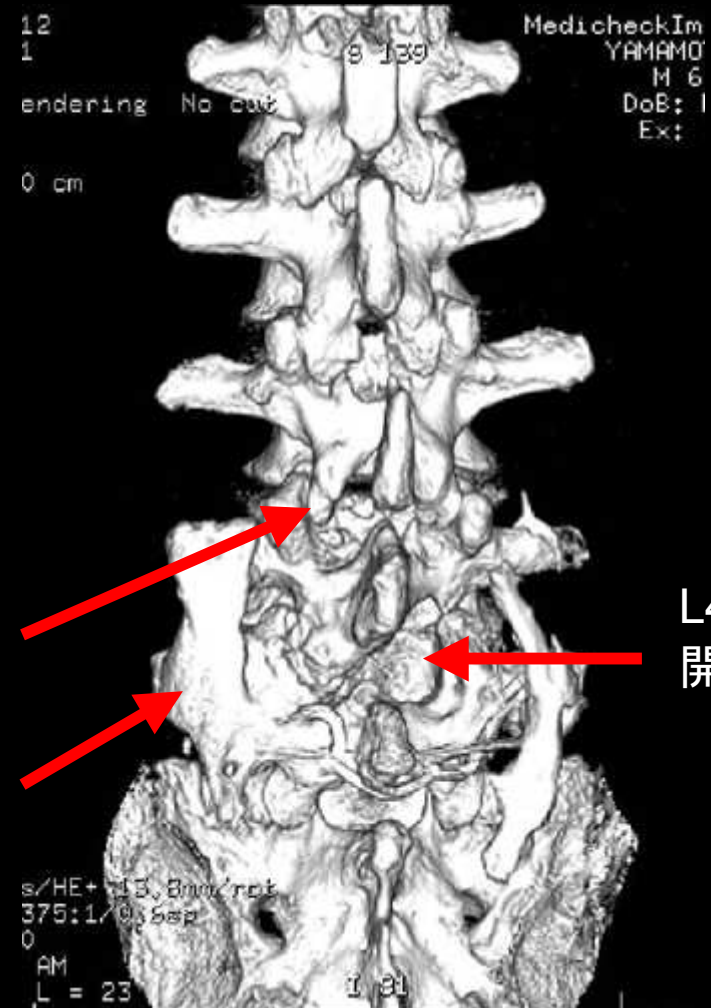
61歳 男性 L4/5狭窄症+L4/5不安定症

既往歴

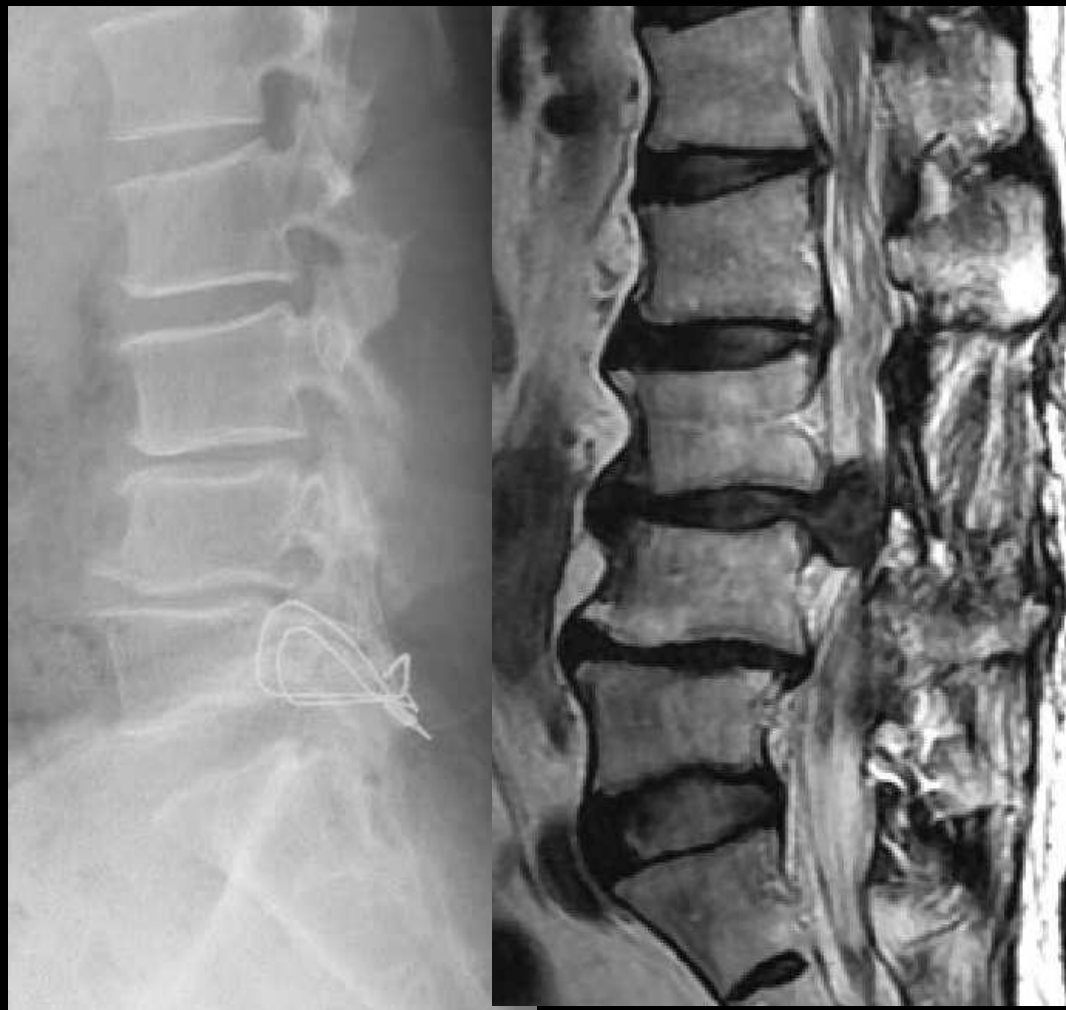
- 20歳 L4/5LDH
- 42歳 L5分離修復術(PLF?)
- 57歳 SCS
- 59歳 SCS感染
- 60歳 L3/4MED
- 60歳 L3/4PLIF(再発ヘルニア)

L3/4 MED
L3/4 PLIF
L4/5 PLF
(偽関節)

L4/5
開窓術

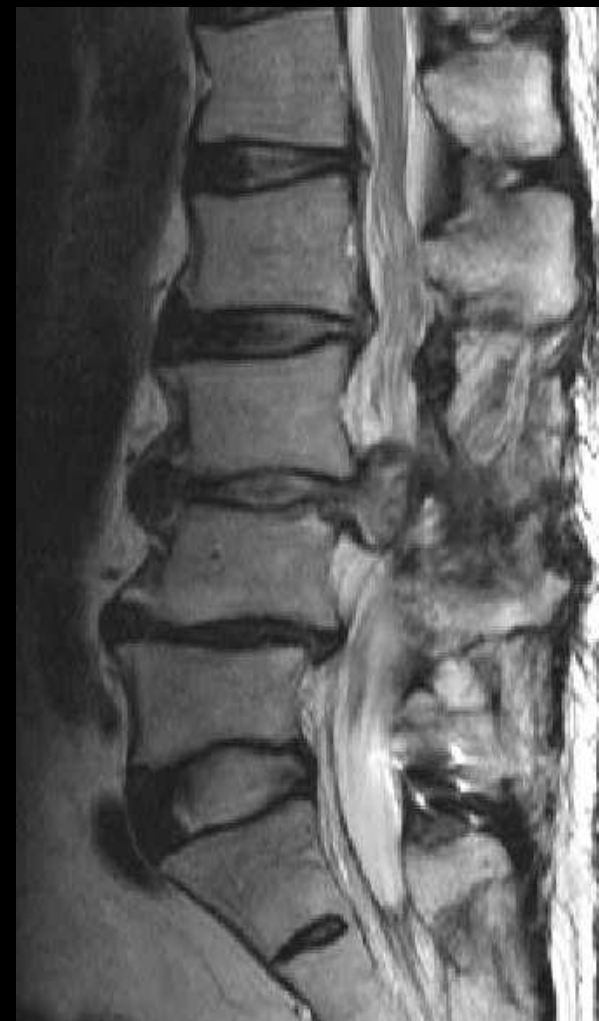

L3/4ヘルニア

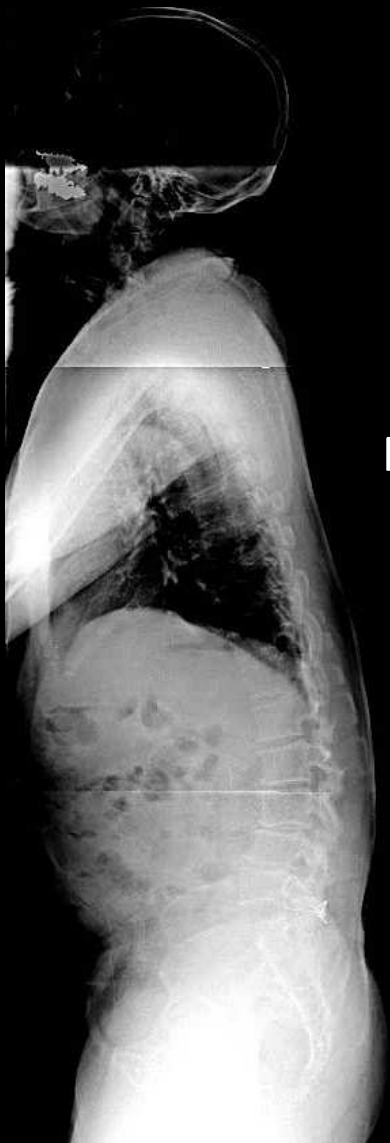

L3/4再発ヘルニア

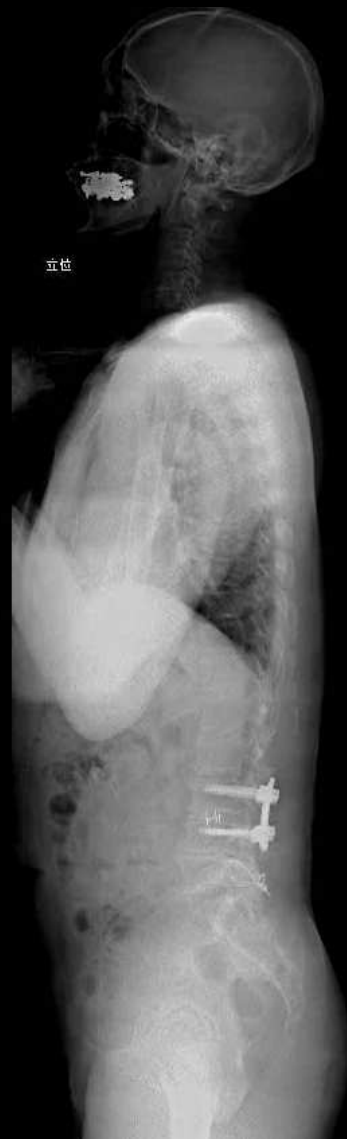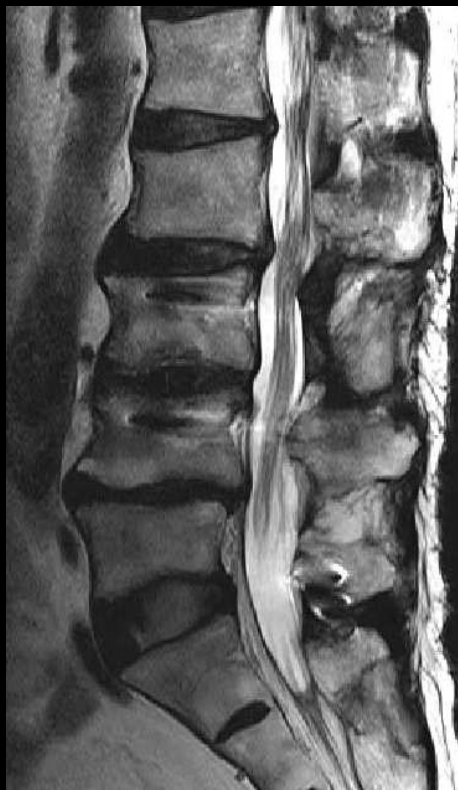MED
→



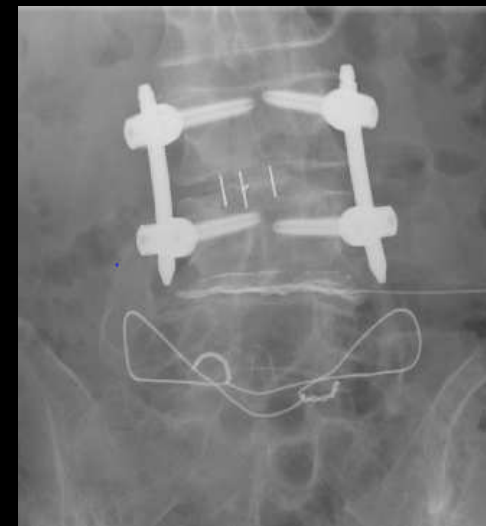
L3/4再発ヘルニア



PLIF
→



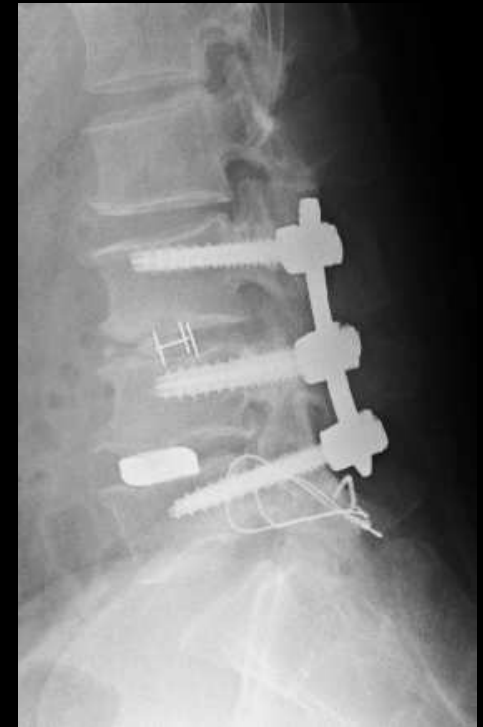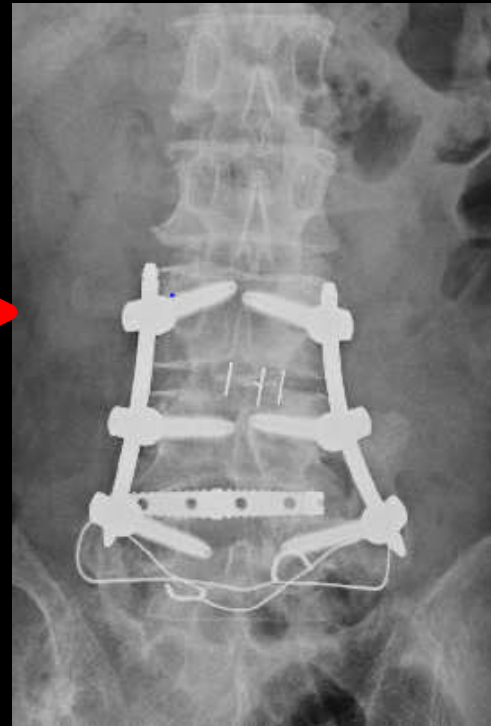
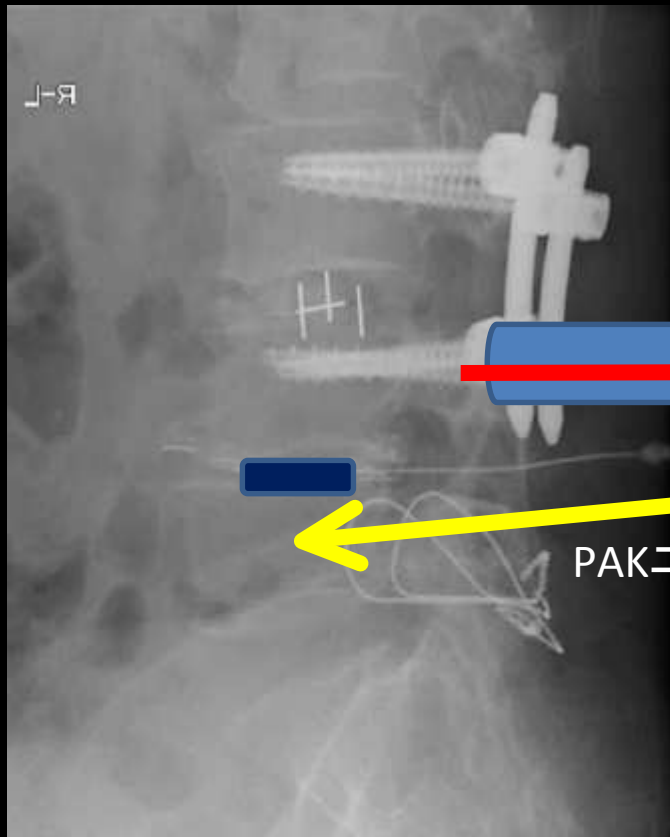
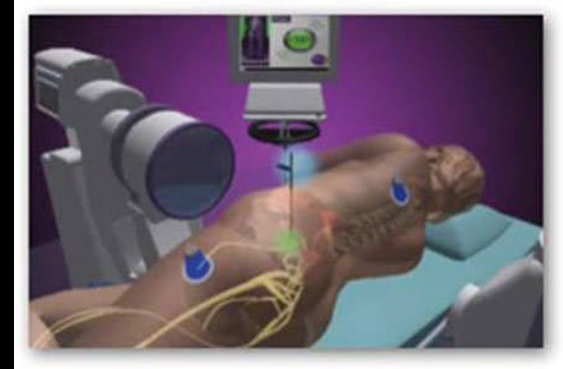
L4/5椎間孔狭窄
腰椎椎間板症



椎間板ブロック

内視鏡下XLIF

内視鏡下PPS抜釘・延長術



今後の低侵襲脊椎関連学会

- 関東MIST研究会

- 第3回(石井賢会長) 2014年9月20日 帝国ホテル
- 第4回(高野裕一) 2015年1月10日 オークラホテル東京



- 日本低侵襲脊椎外科学会(JASMISS)

- 第17回(名古屋佐藤会長) 2014年11月28・29日 神戸ニチイ
- 第18回(山梨大江幡会長) 2015年11月26・27日 品川プリンスホテル
- 第19回(高野裕一) 2016年11月24・25日 都内
- 旧称は日本内視鏡低侵襲脊椎外科学会(JESMISS)

第3回東北MIST研究会

2014年7月19日 仙台