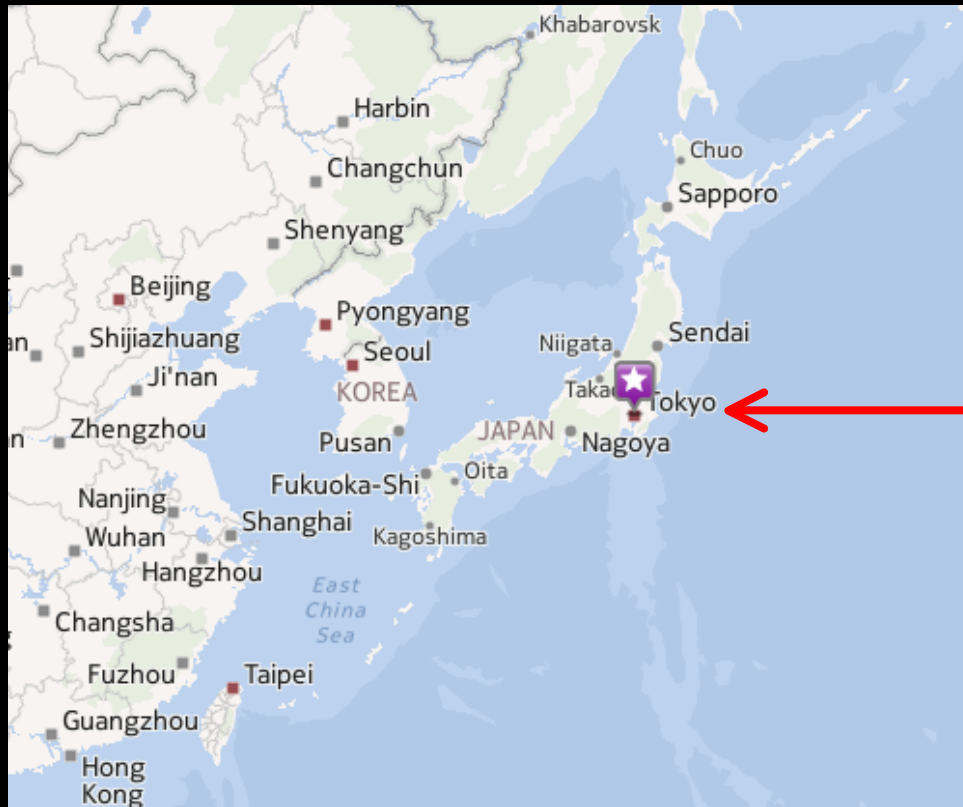




MIS-PLIF後隣接椎間障害に対するXLIFと 内視鏡下PPS延長術

Latest techniques and technologies in endoscopic spine surgery




医療法人財団 岩井医療財団

岩井整形外科内科病院 整形外科 高野裕一

Yuichi Takano M.D. <http://www.iwai.com>

2014年07月19日第3回東北MIST研究会

岩井整形外科内科病院の脊椎外科医



志保井先生



林先生



稲波理事長



野中先生



高野



湯澤先生

かつて常勤だった医師が現在も非常勤で外来・手術で活躍



漳州正興医院
古閑先生



関東労災
唐司先生

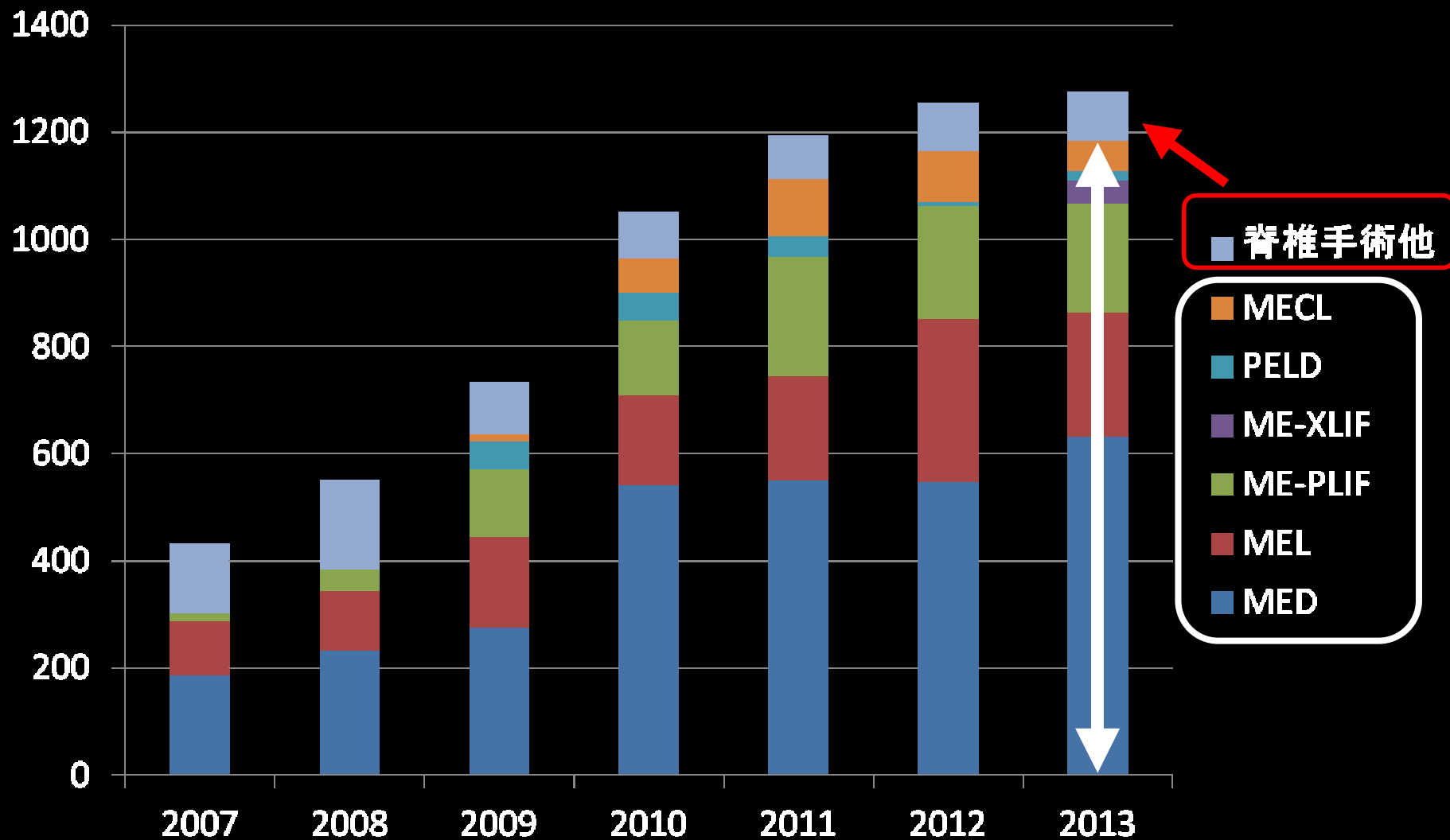


東京大学
大島先生

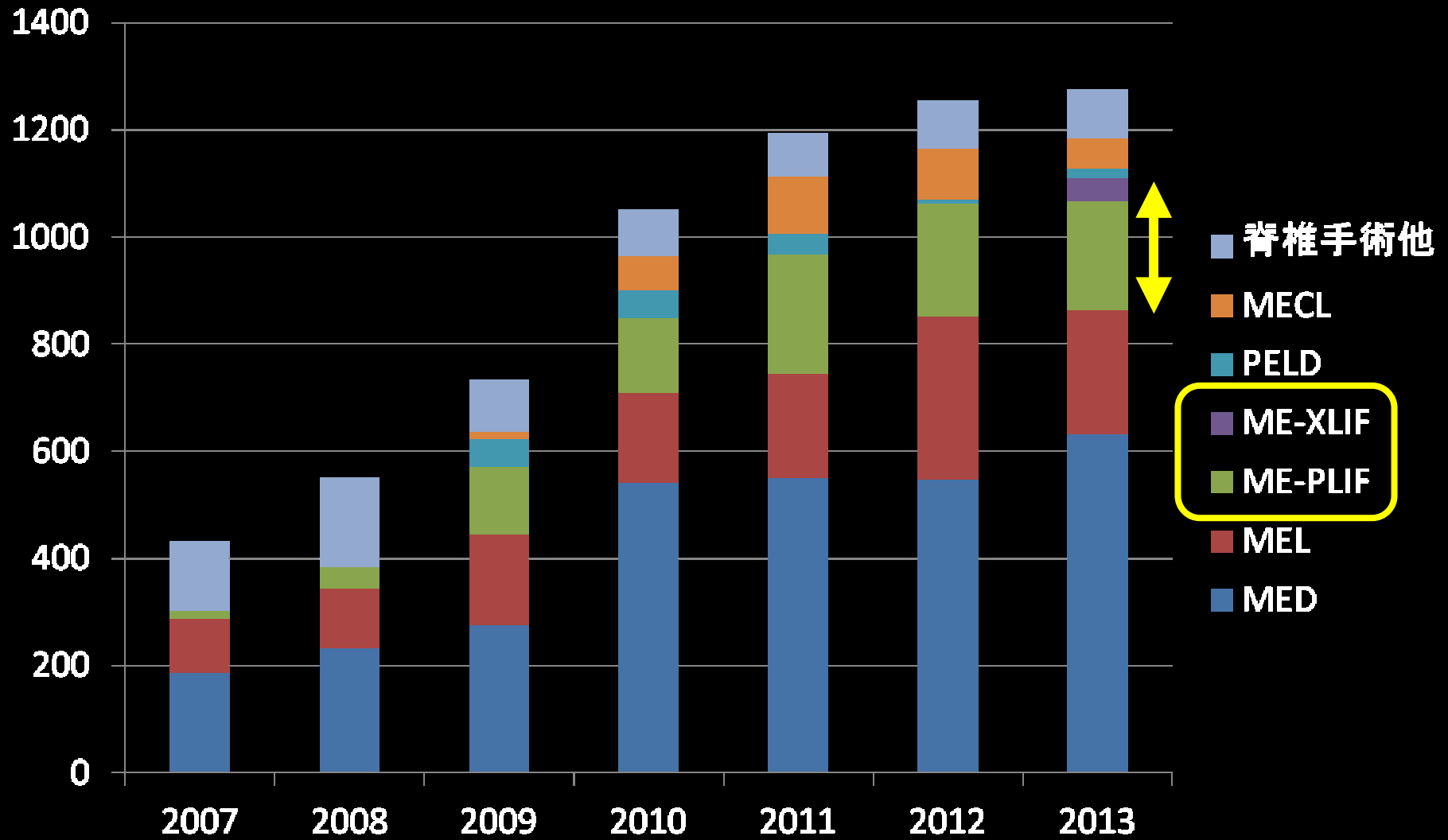


東京新宿メディ
カルセンター
馬場先生

脊椎手術症例数変遷



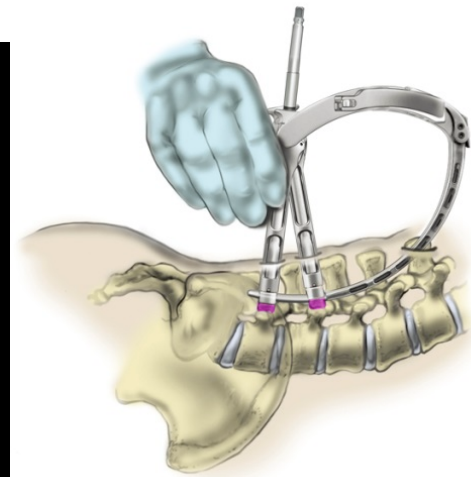
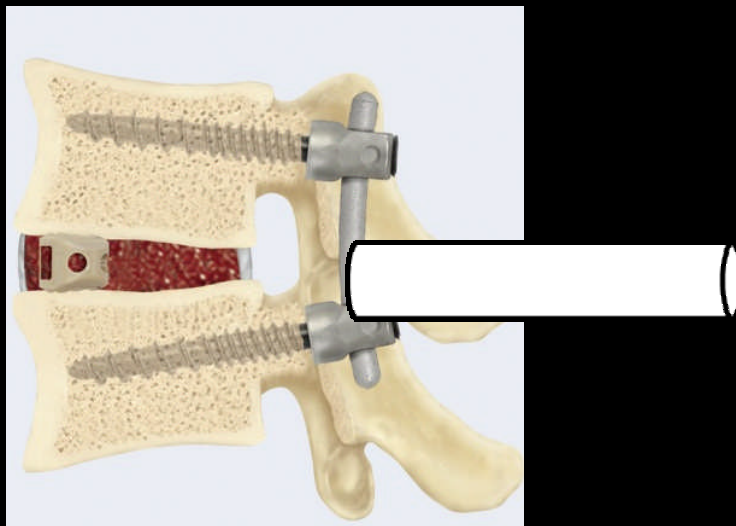
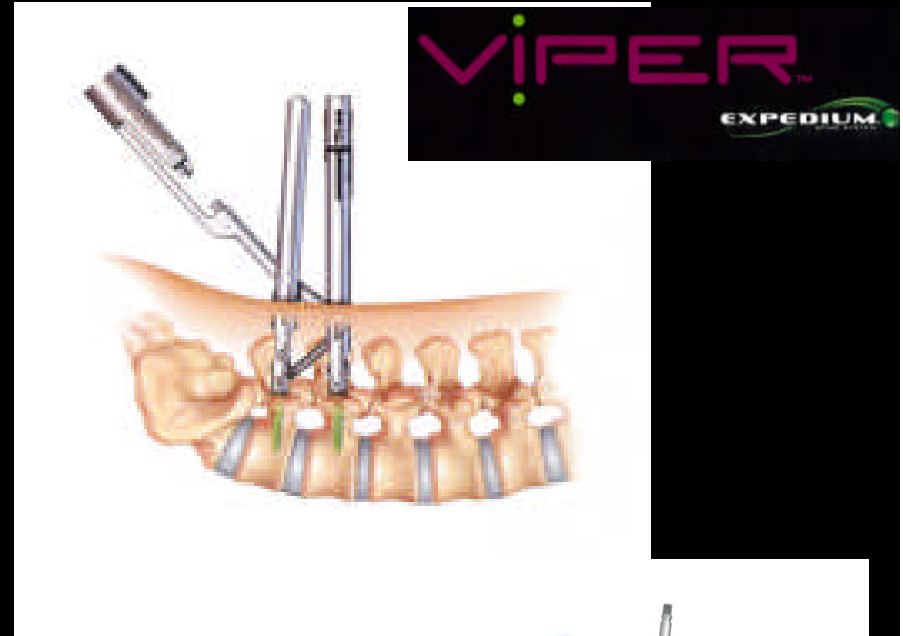
脊椎手術症例數變遷



内視鏡下PLIF
C-Shape cage

+

経皮的椎弓根スクリュー
システム(PPS)

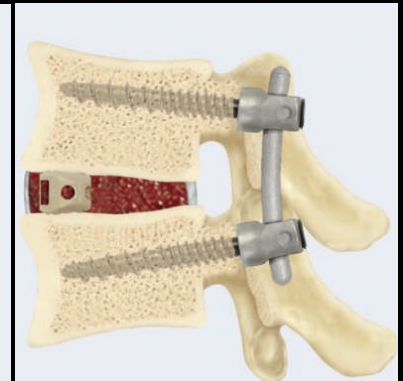
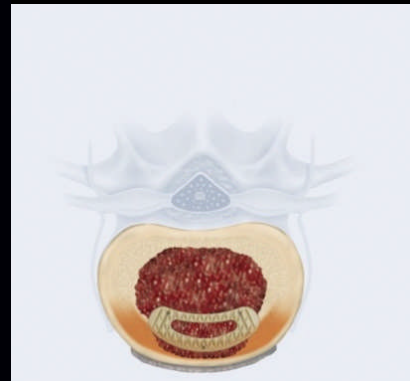
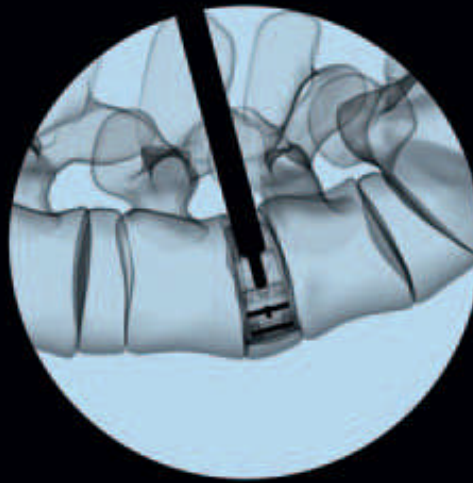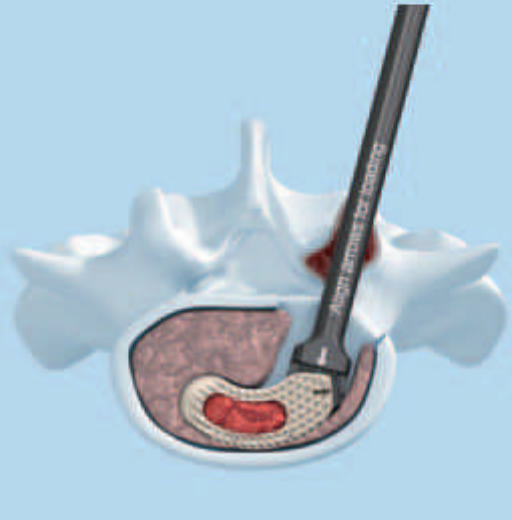
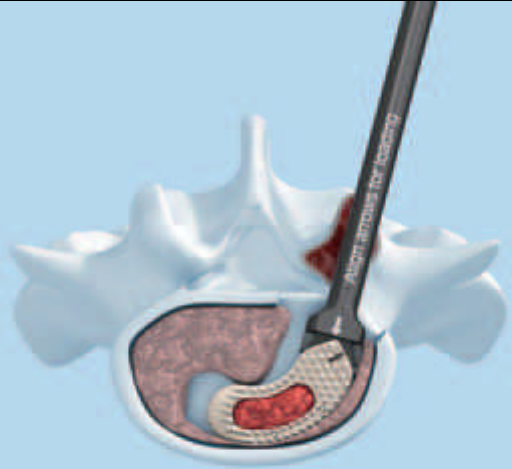

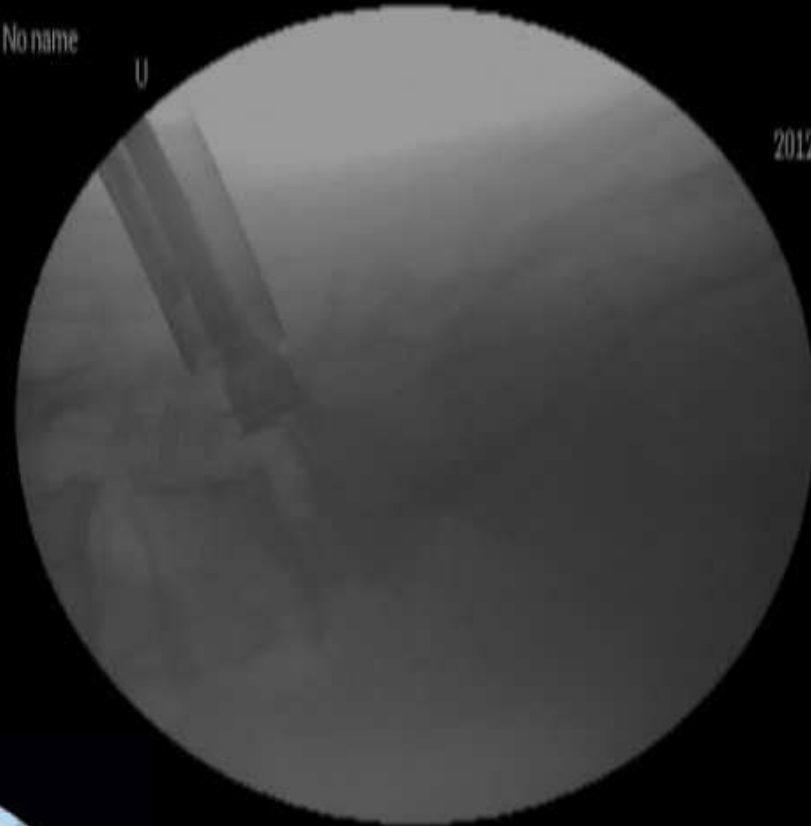
No name

U

Iwai Hospital

2012-07-25 11:42



術後合併症に対する脊椎内視鏡下手技

内視鏡下除圧術

MED
(Foley 1997)
MEL
(吉田 2002)
MILD
(八田 2003)

硬膜損傷

再発ヘルニア
術後関節嚢腫

感染

偽関節

ケージ感染

隣接椎間障害

内視鏡下硬膜縫合
(JSSR 2012)

内視鏡下再除圧術
(JESMISS 2006)

内視鏡下洗浄
(JPSTSS 2012)

内視鏡下ケージ入替・骨移植
(JSSR 2012)

内視鏡下洗浄・ケージ抜去術
(JPSTSS 2012)

内視鏡下除圧 (MED/L MILD)
内視鏡下PLIF + PPS抜去・延長
内視鏡下XLIF + PPS抜去・延長

内視鏡下脊椎固定術

内視鏡下PLIF
(JSR 2010)

内視鏡下TLIF
(JSR 2012)

対象と方法

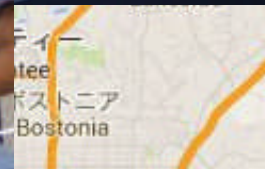
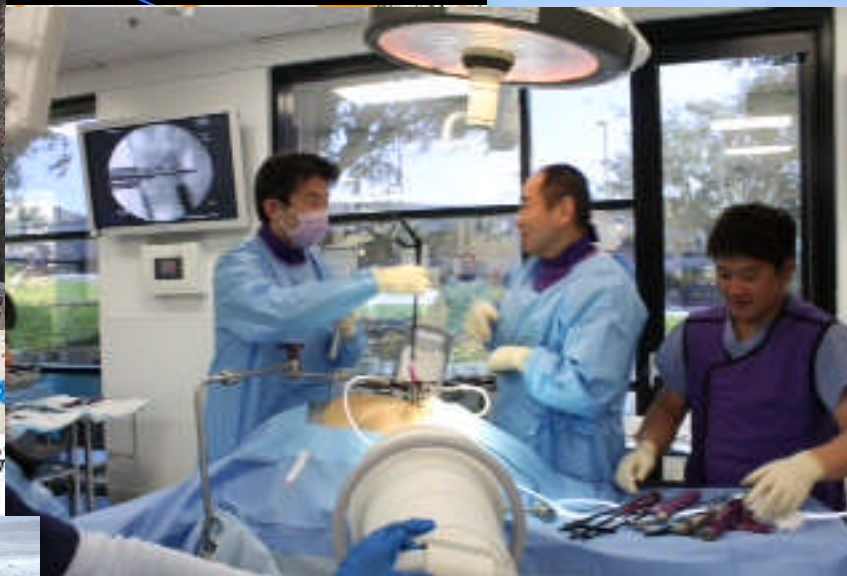- 2013年4月以降XLIFの58例(全例右側臥位)
 - 隣接椎間障害レベルにXLIF施行 3例
- PPS抜去(JSIS 2013)・延長
 - 腹臥位として18mmのTubular retractorをスクリューヘッドに被せて設置して内視鏡下にセットスクリューを除去
 - ロッドの片端を展開して曲がりの鋭匙とロッドホルダーを利用して抜去
 - 抜去したスクリューの穴にガイドワイヤーを挿入して抜去したスクリュー径よりプラス1mm太い椎弓根スクリューを挿入
 - 延長する椎体には透視下にPAKニードルでPPSを施行

XLIF研修

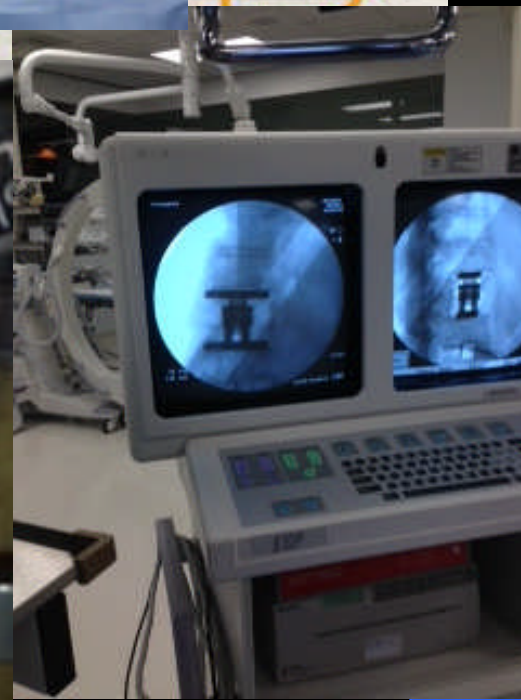



Grande Colonial Hotel

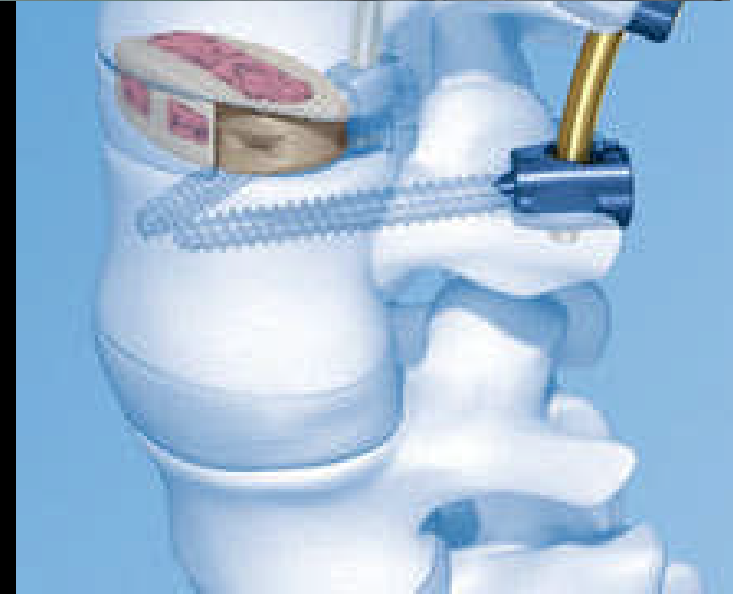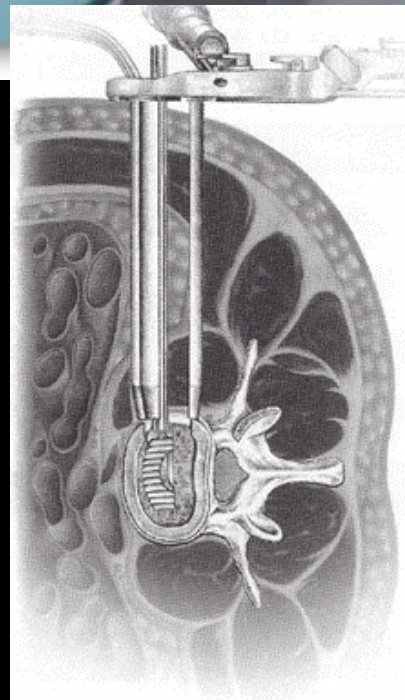

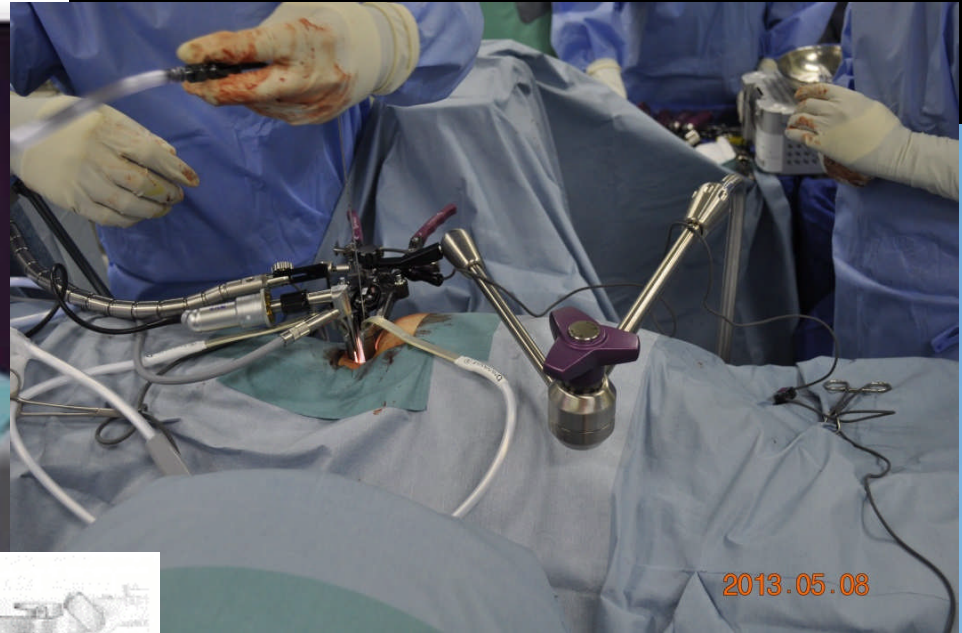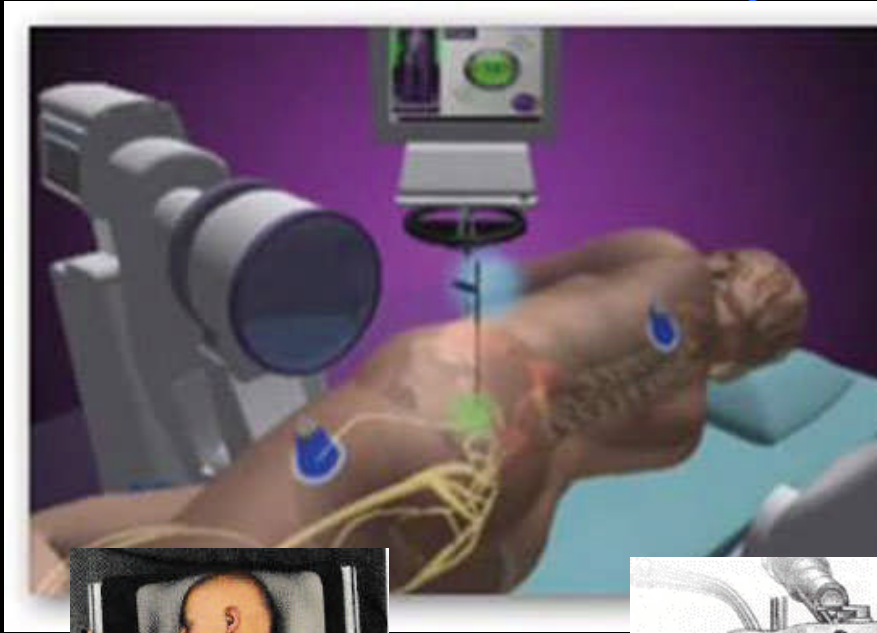
車・32分
20.0マイル



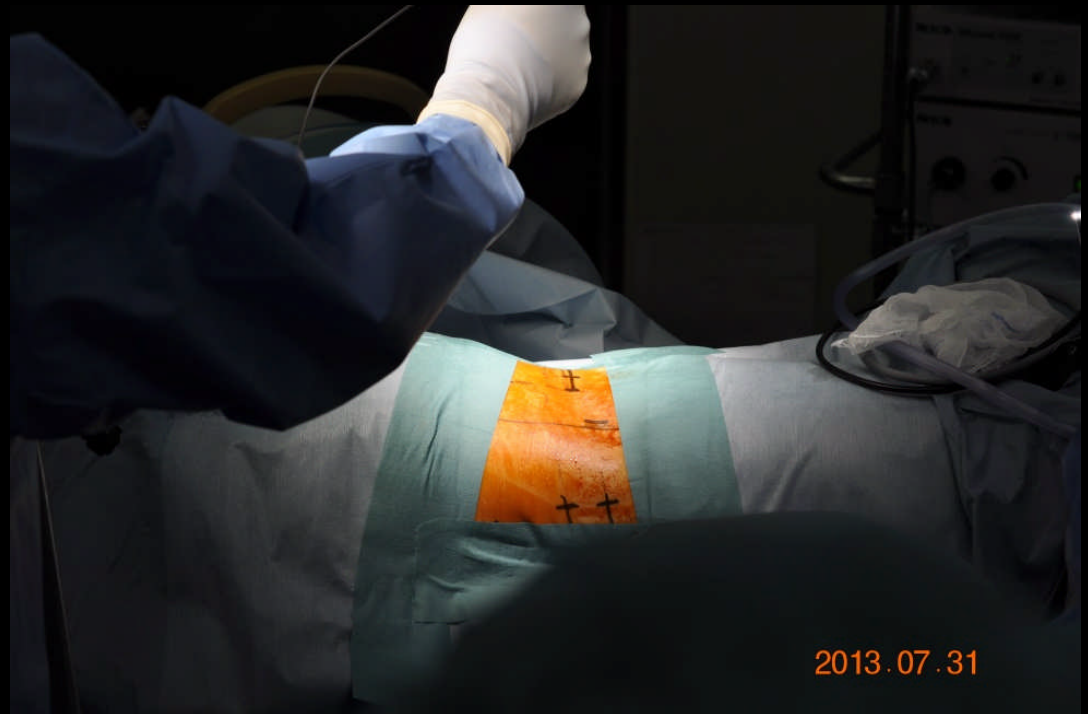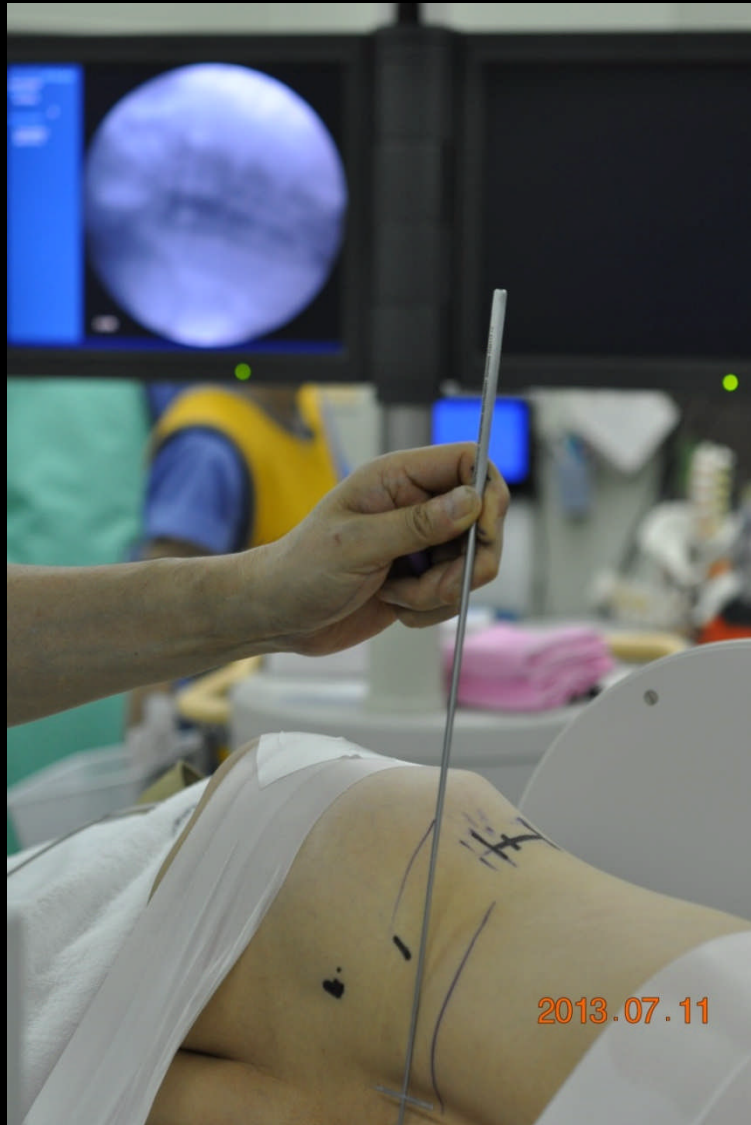ビーチ
リンダ・ヒスタ
ケヴィン・ワイル

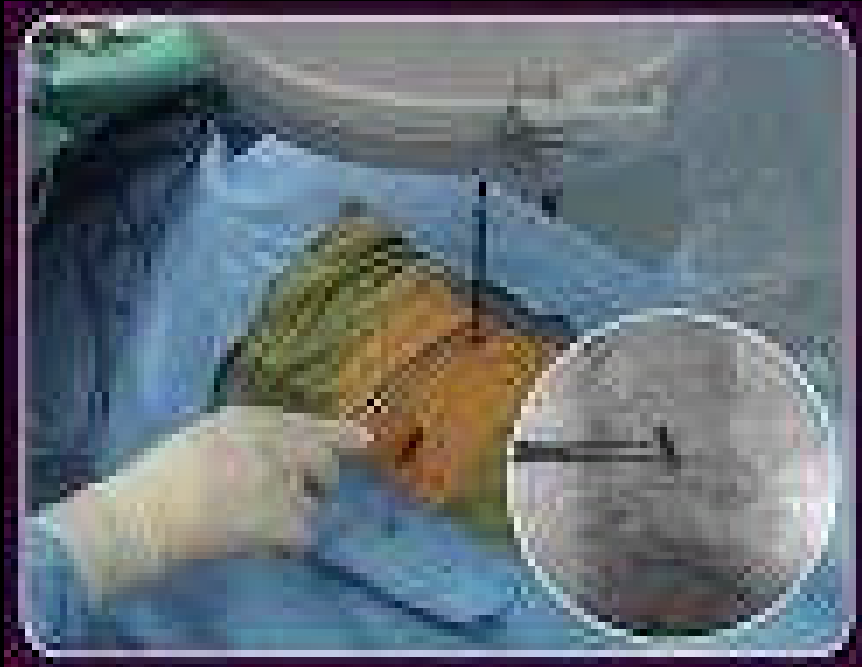

内視鏡下XLIF (eXtream Lateral Interbody Fusion)

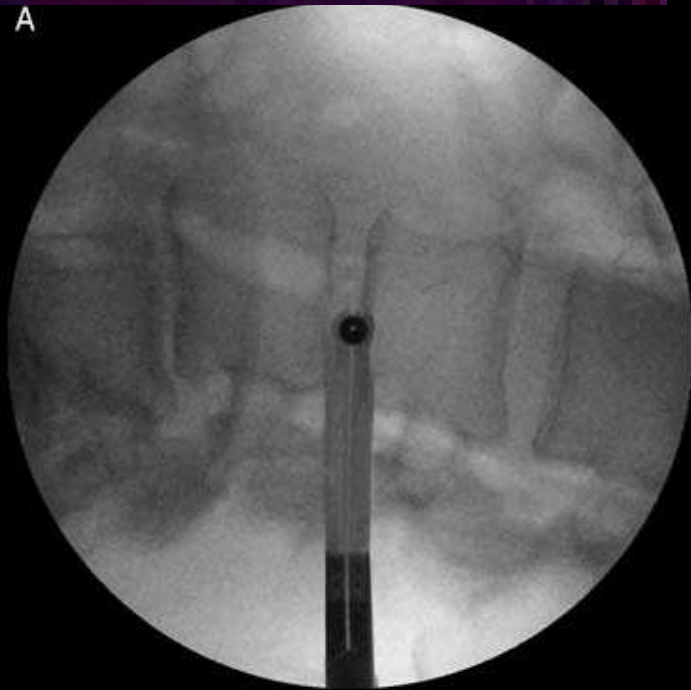


XLIFの実際

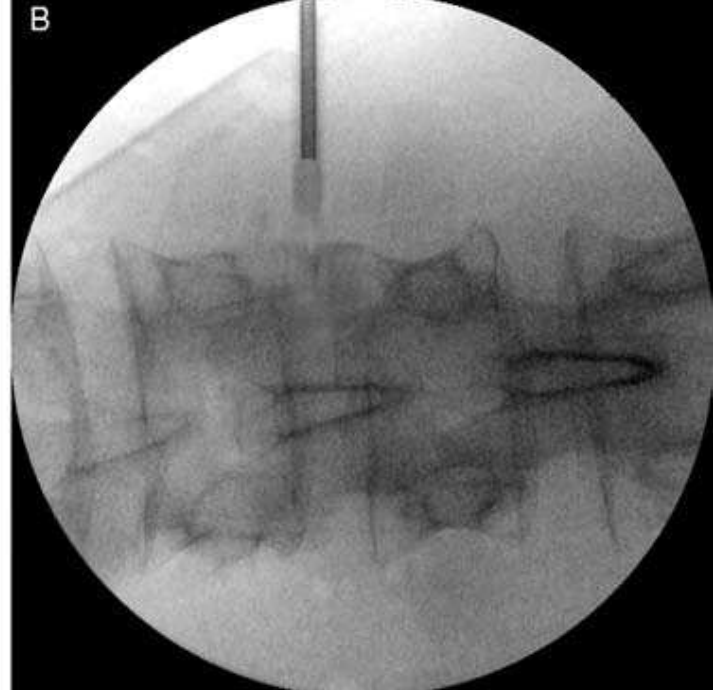



A

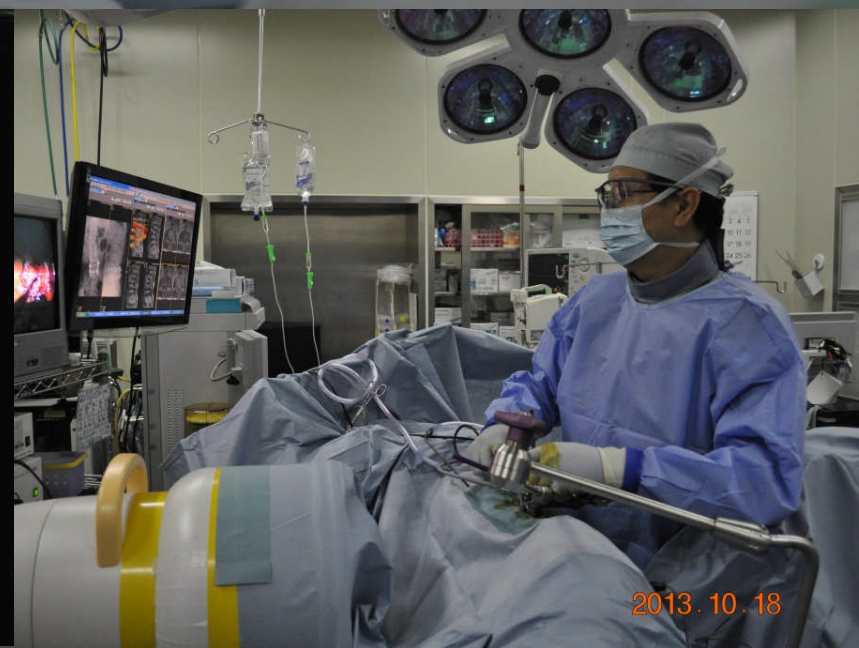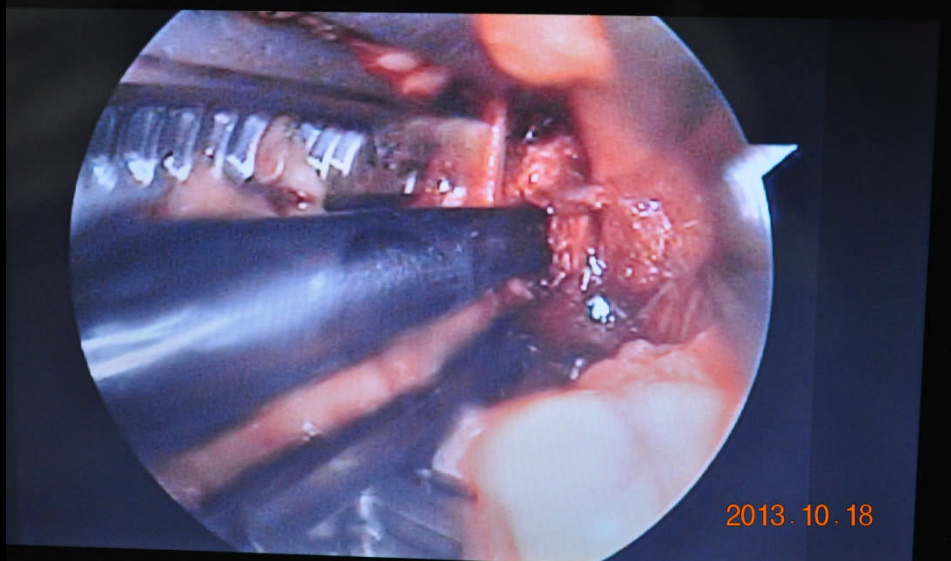
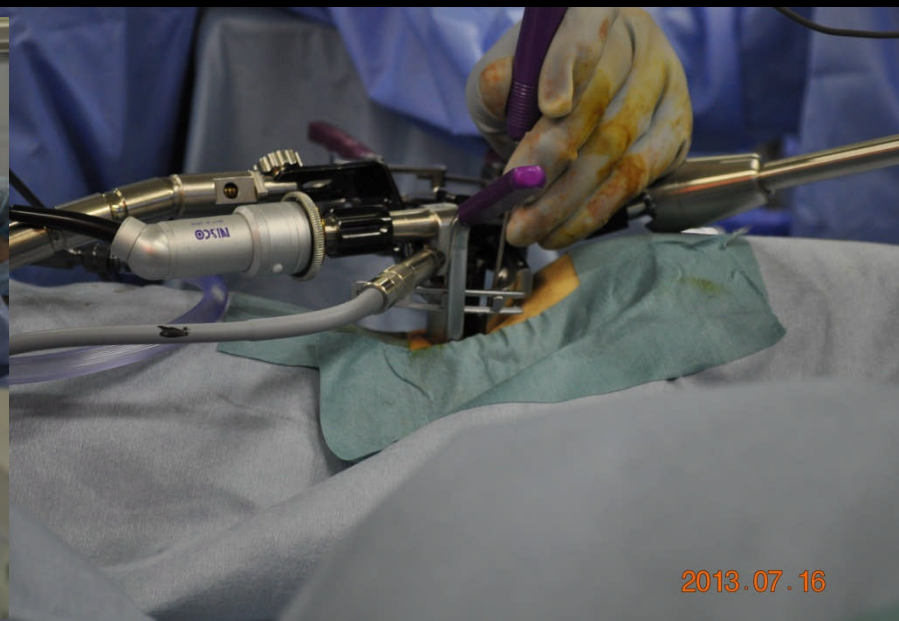

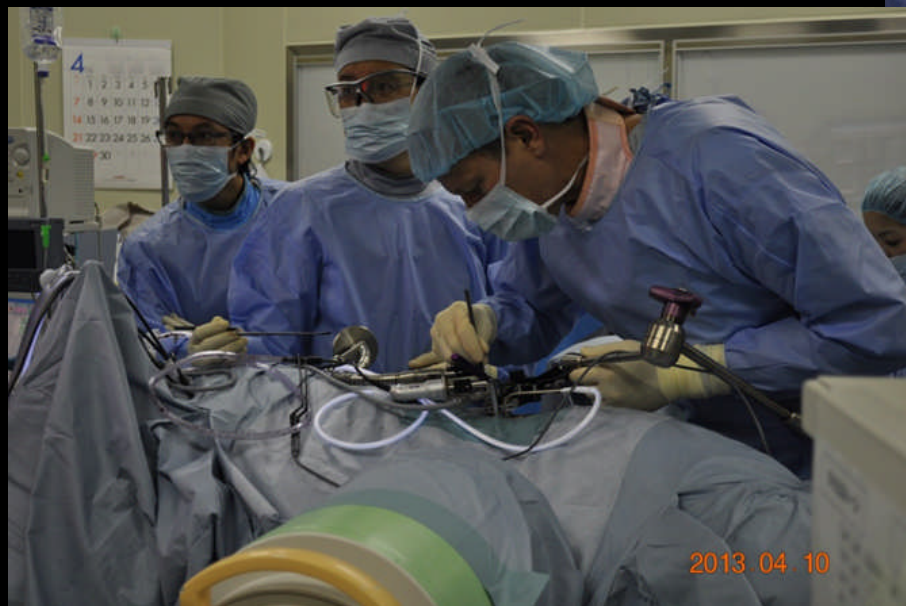
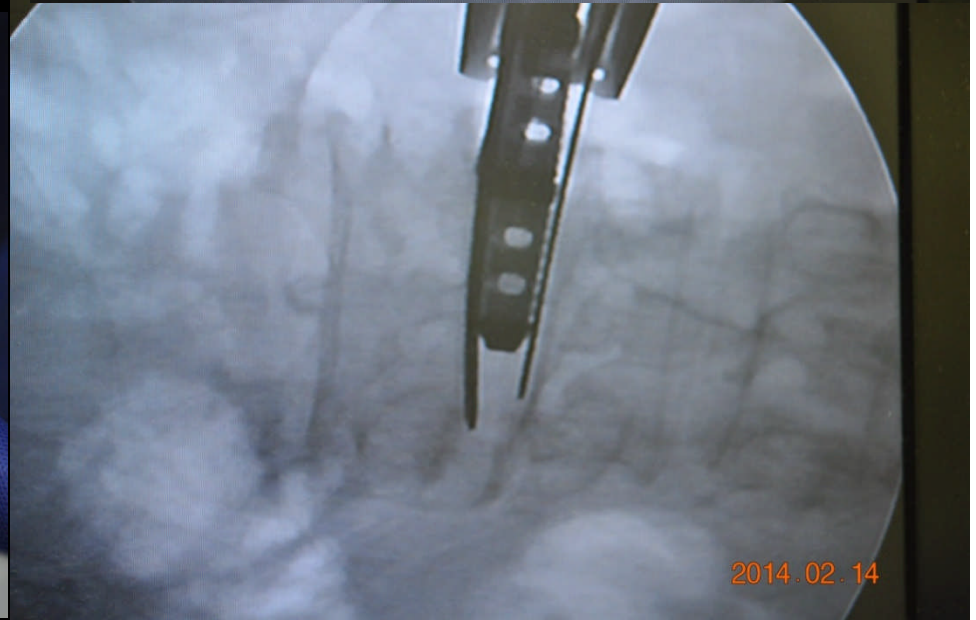
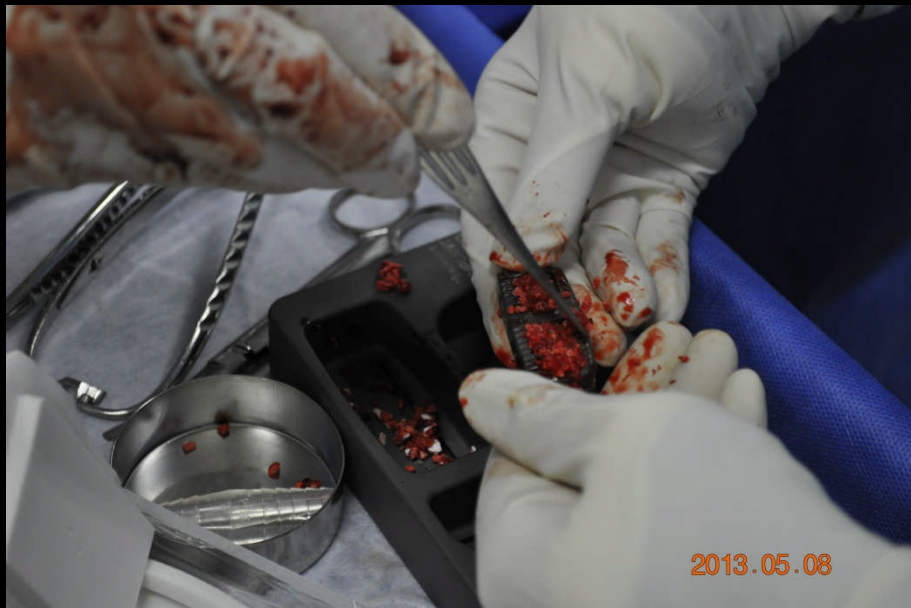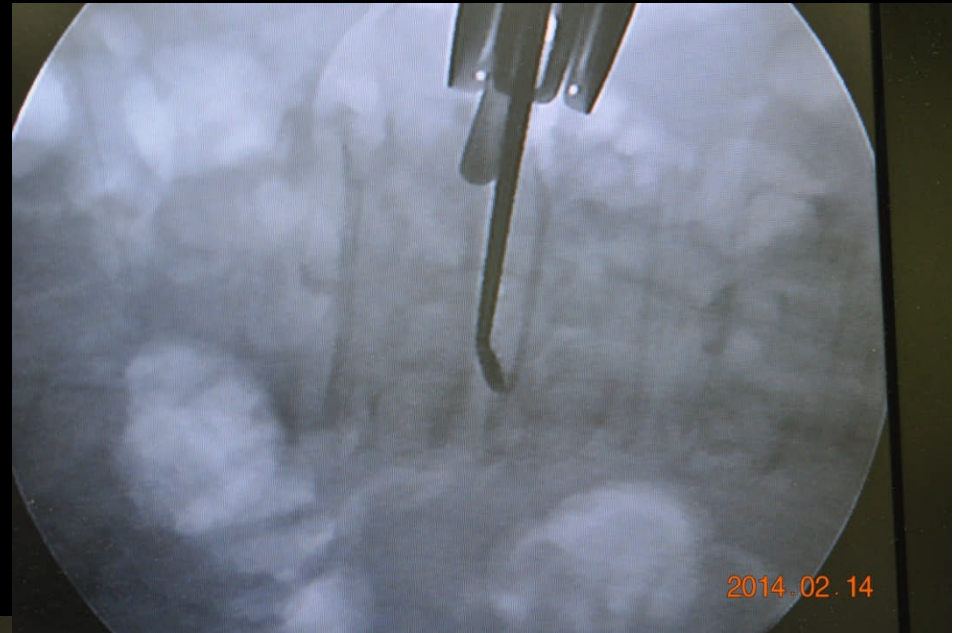
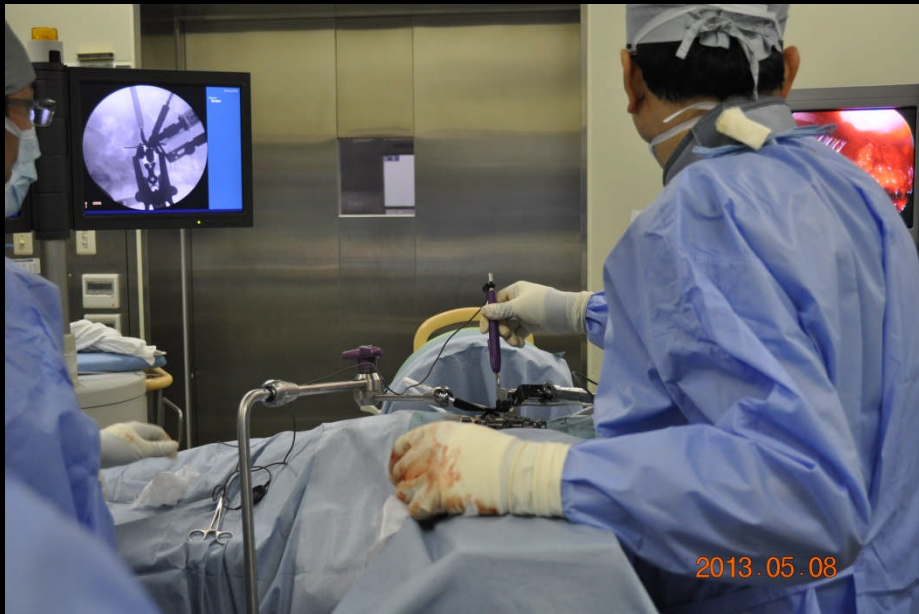B



XLIFの内視鏡画像

オリジナルは肉眼 → 内視鏡下に施行





結果

- L3/4PLIF後のL4/5XLIF 2例
- L4/5PLIF後のL3/4XLIF 1例

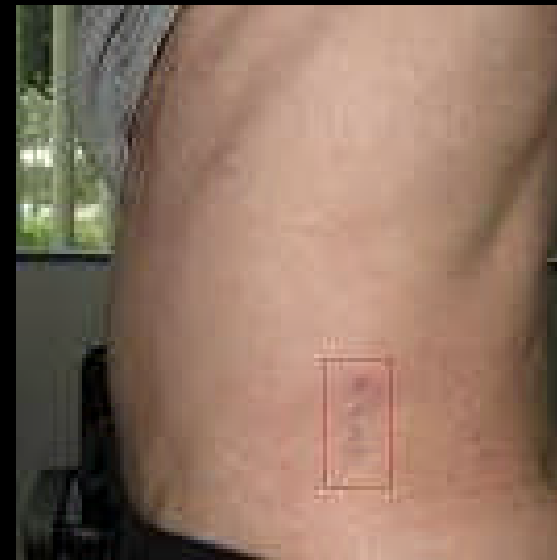- Sextant抜去 →Longitude 2例
- Ballista抜去 →Sextant 1例

- 平均手術時間
 - 1)内視鏡下XLIF 67.7分(65~73)
 - 2)体位変換 25.7分(24~28)
 - 3)内視鏡下PPS延長 68.3分(52~85)

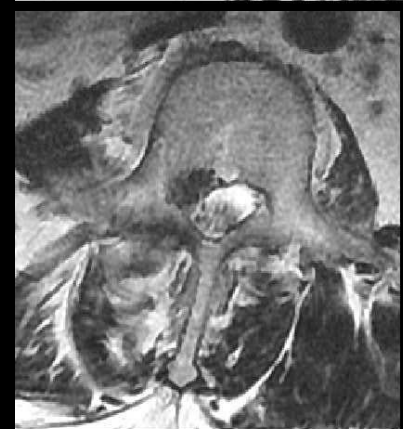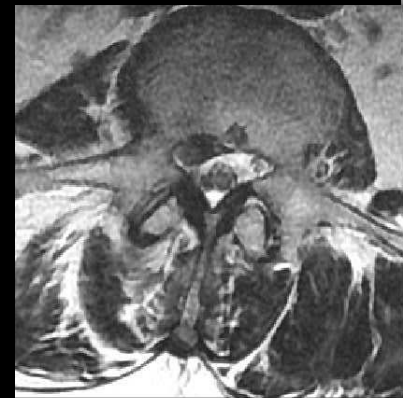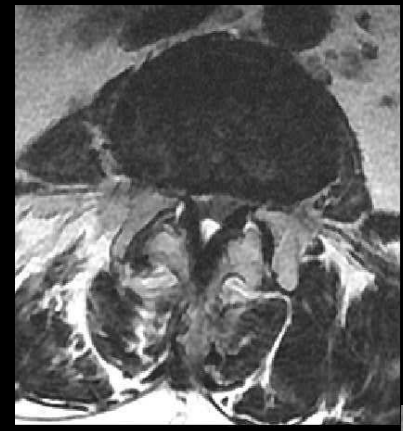
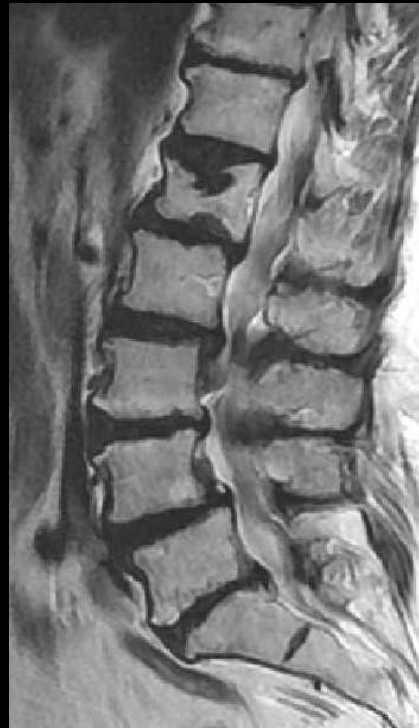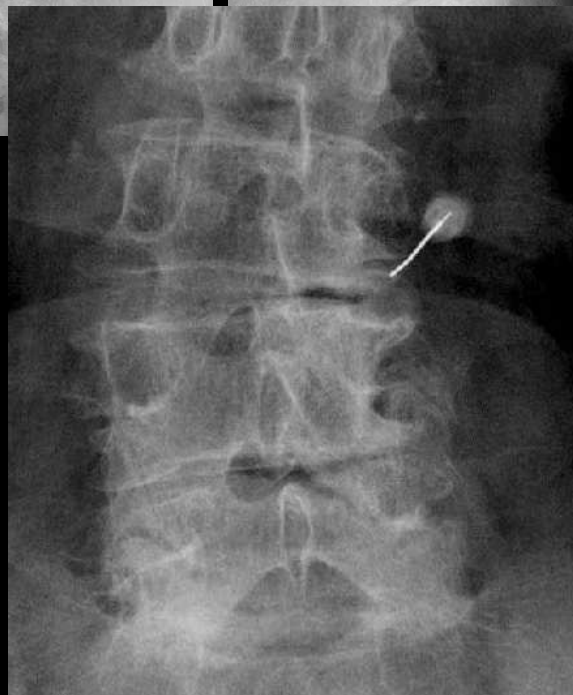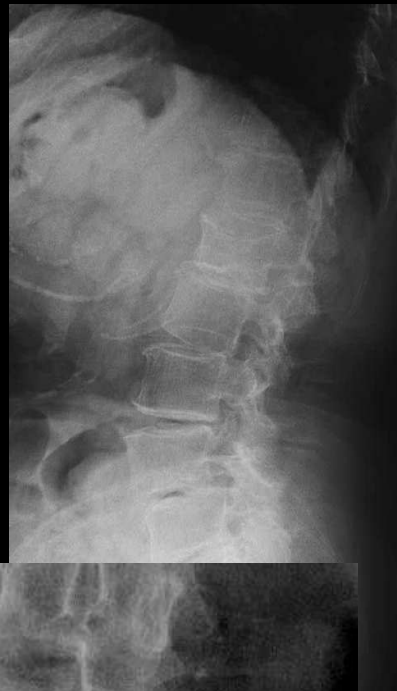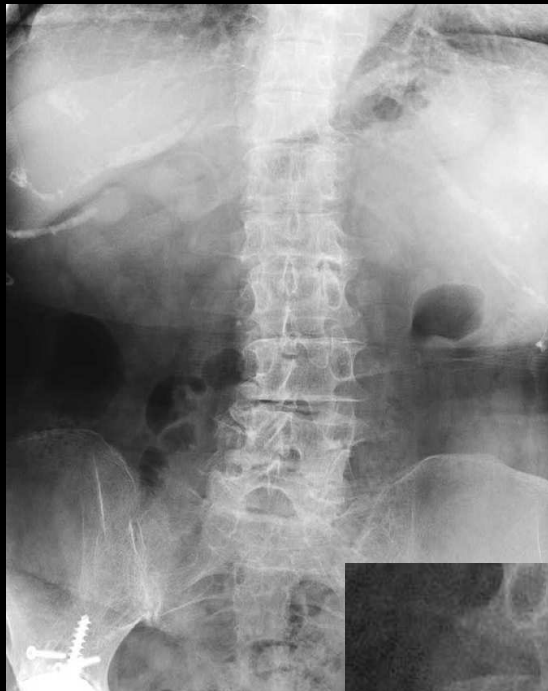症例 1

変性側弯 XLIF2椎間

74860



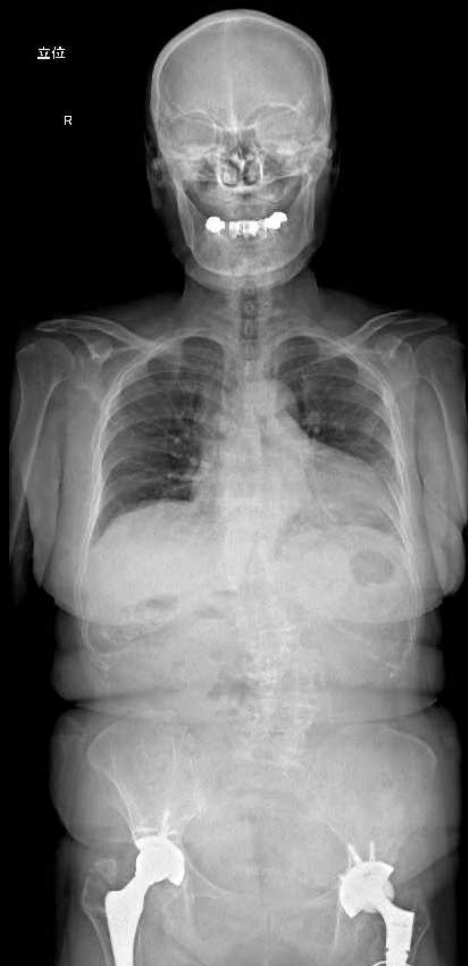2011年 右L2/3ヘルニア



2011年 右L2/3再発ヘルニア

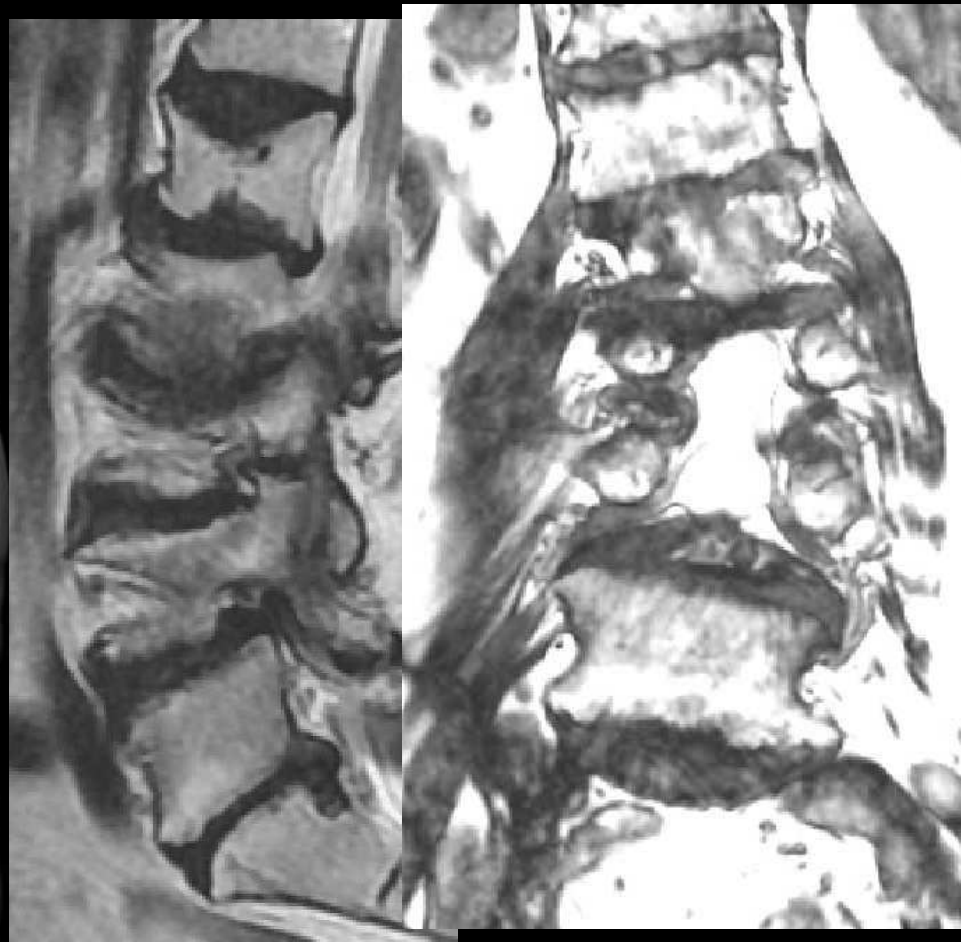
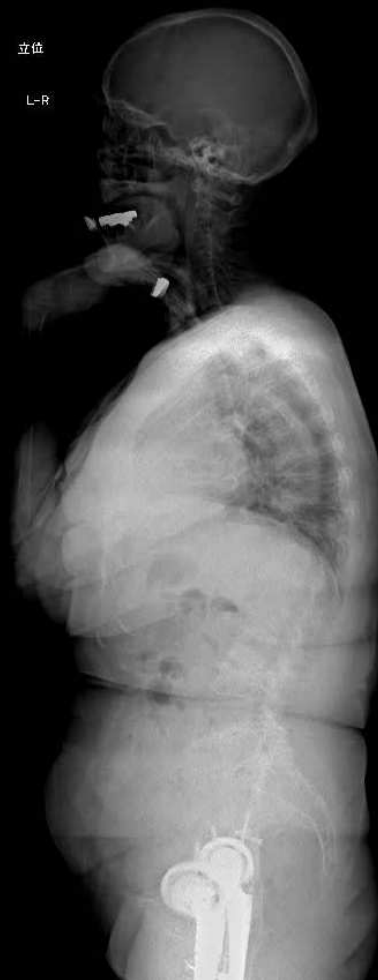立位

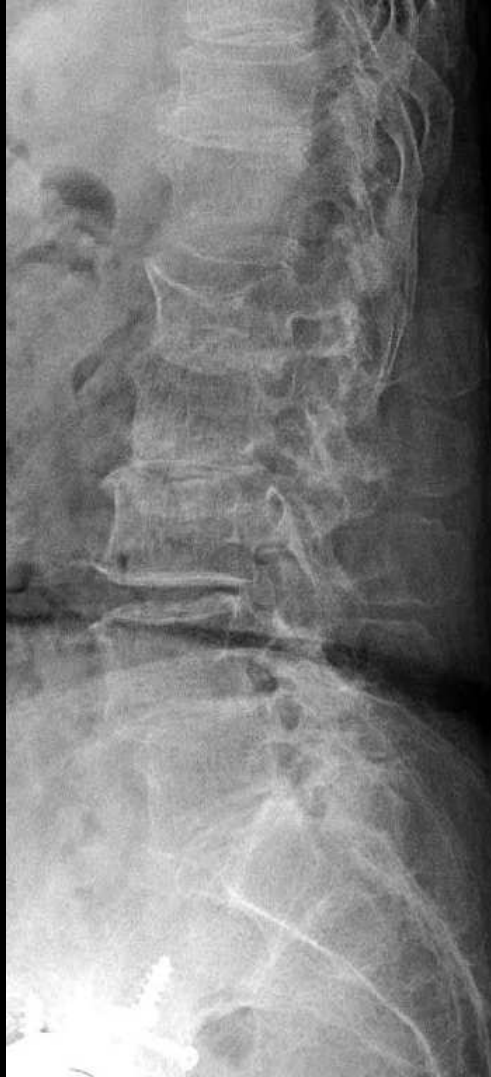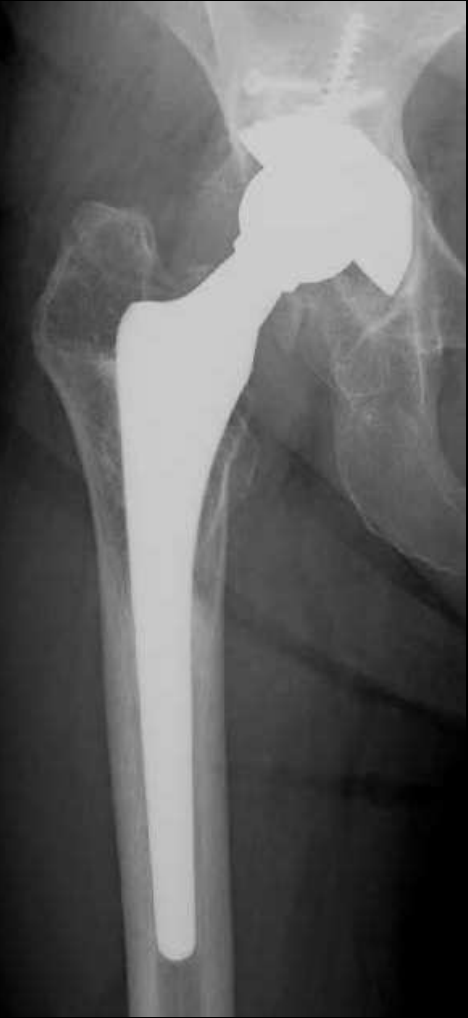R



立位

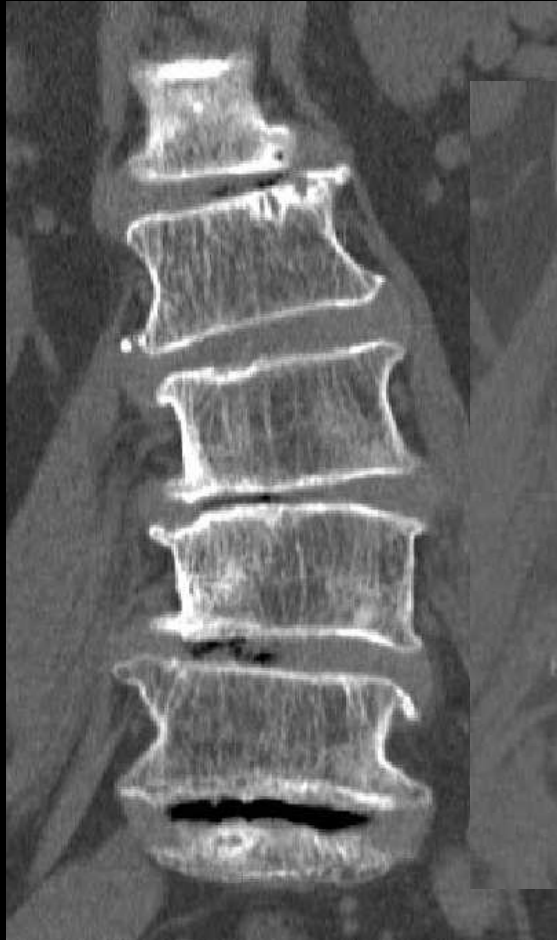L-R



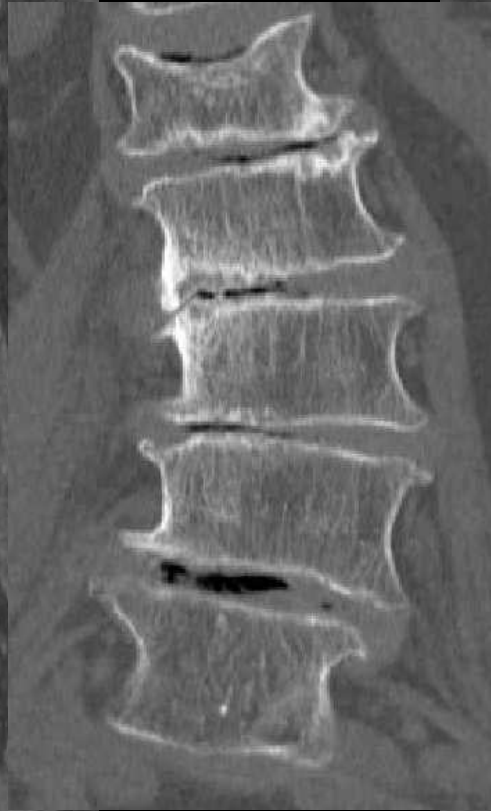

YAM 61%

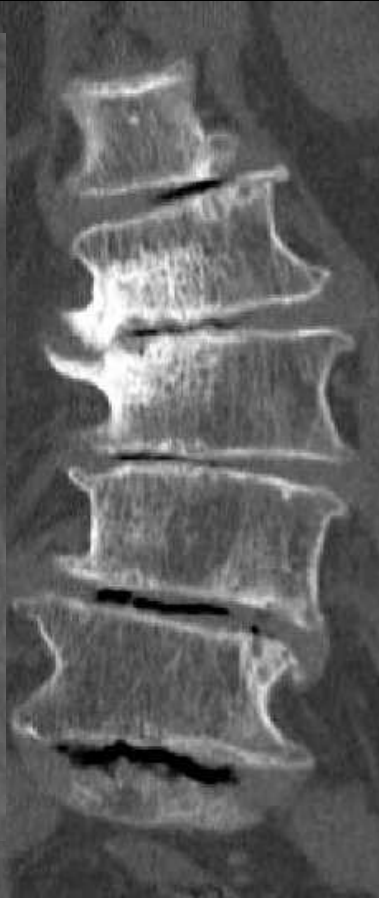2013年5月テリパラチド開始



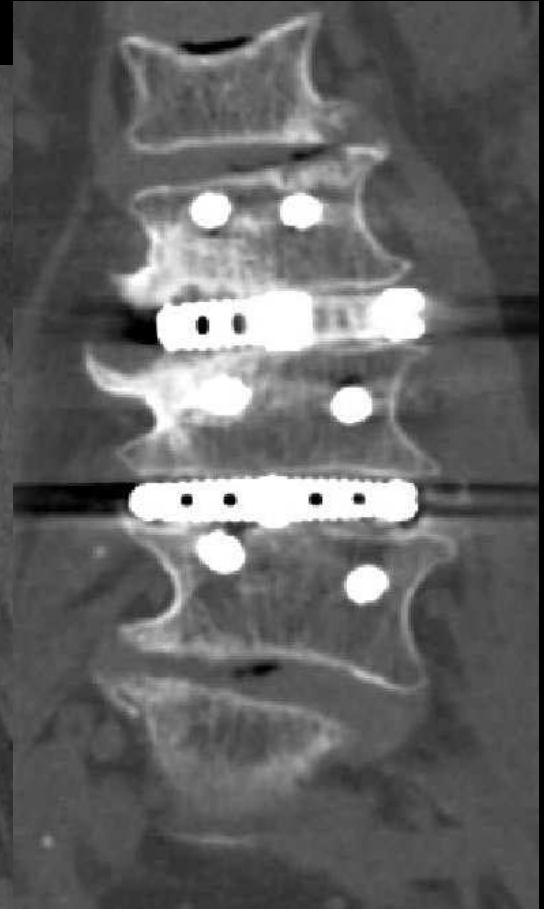
2011年11月08日



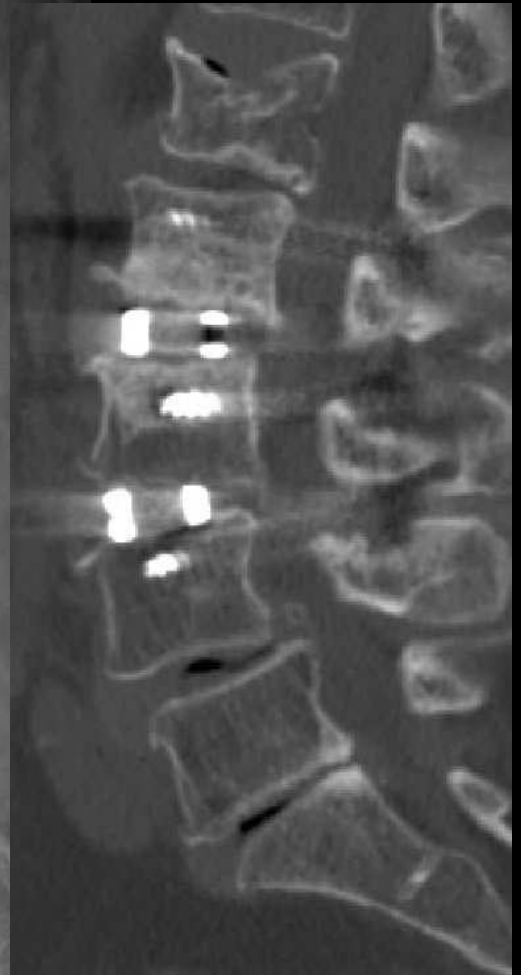
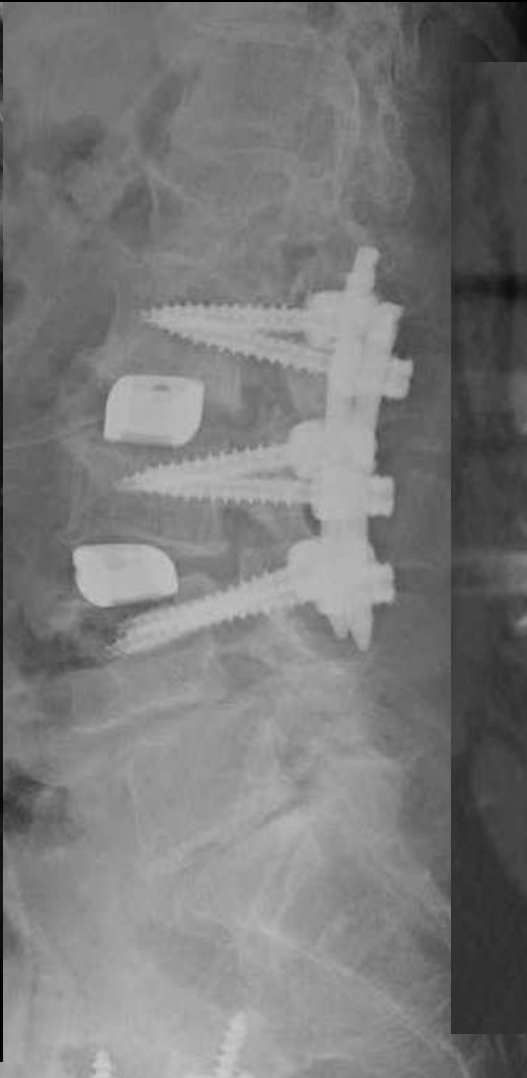
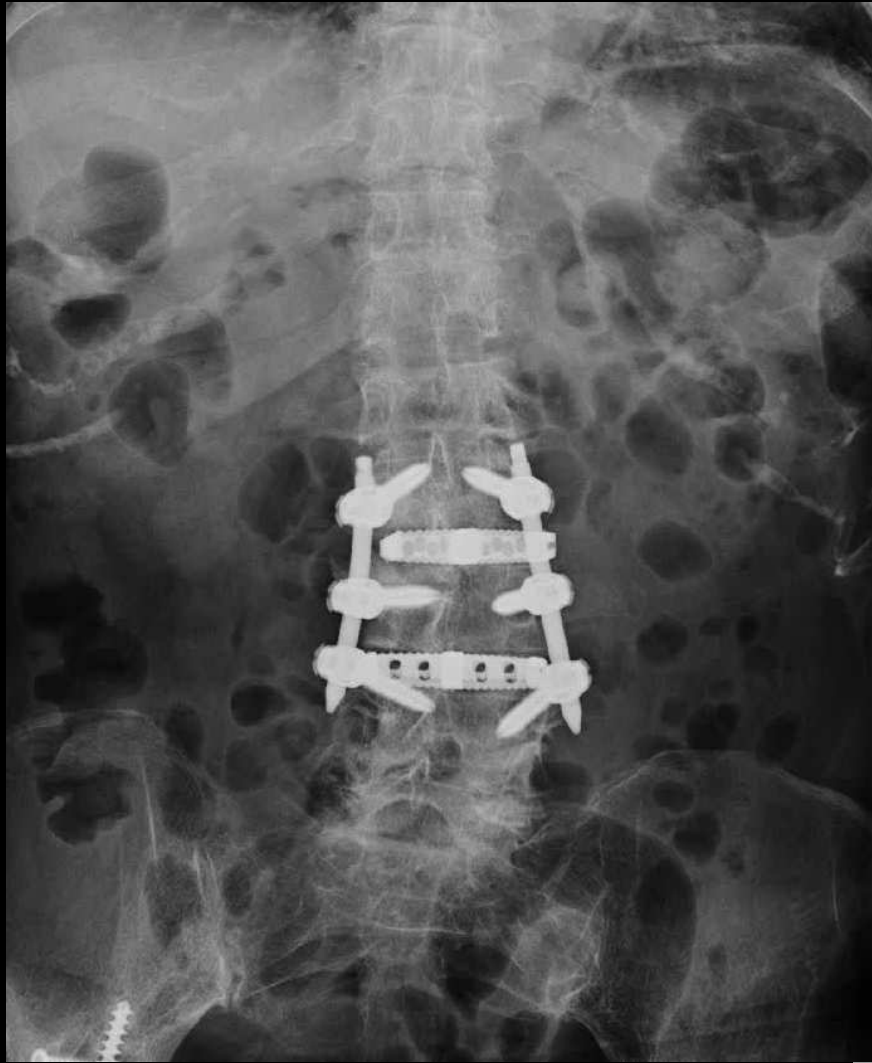
2012年08月29日



2014年03月28日





2014年06月30日





内視鏡下PPS除去および延長術(JSIS 2013)



(14-22)

症例2

61歳 男性 L4/5狭窄症+L4/5不安定症

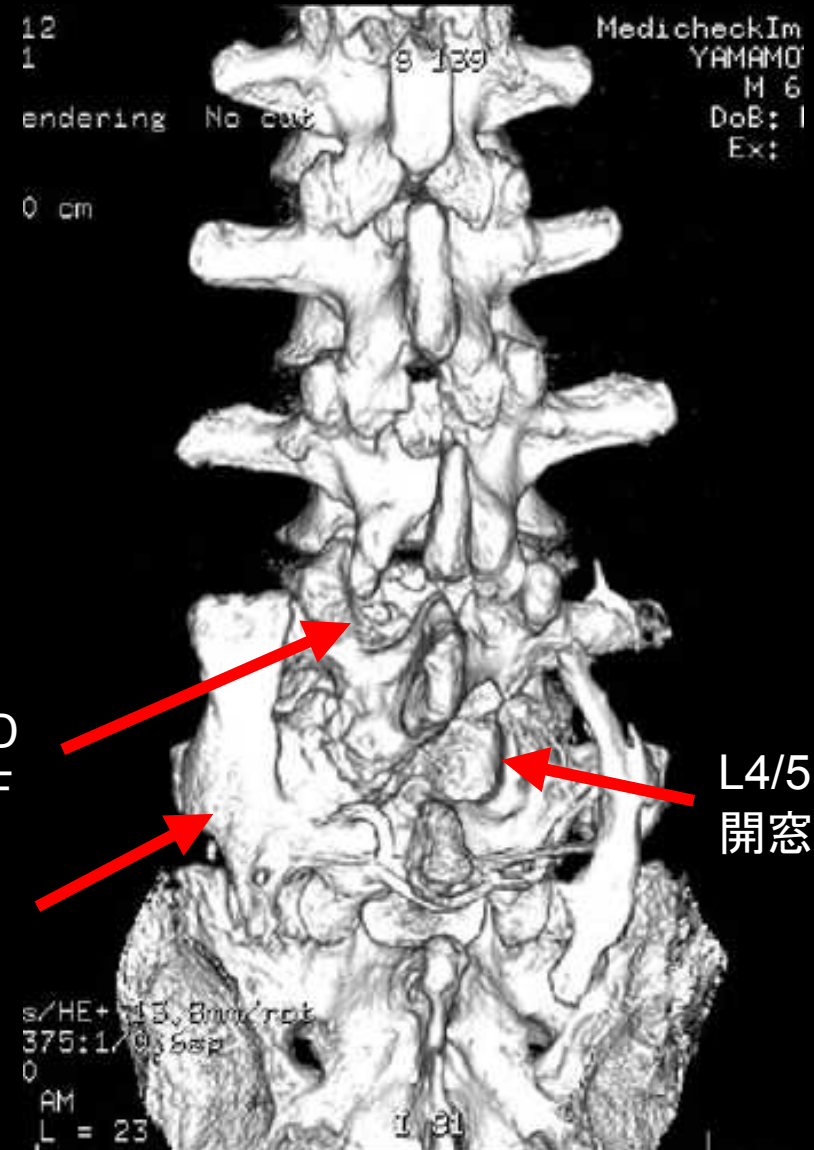
既往歴

- 20歳 L4/5LDH
- 42歳 L5分離修復術(PLF?)
- 57歳 SCS
- 59歳 SCS感染
- 60歳 L3/4MED
- 60歳 L3/4PLIF(再発ヘルニア)

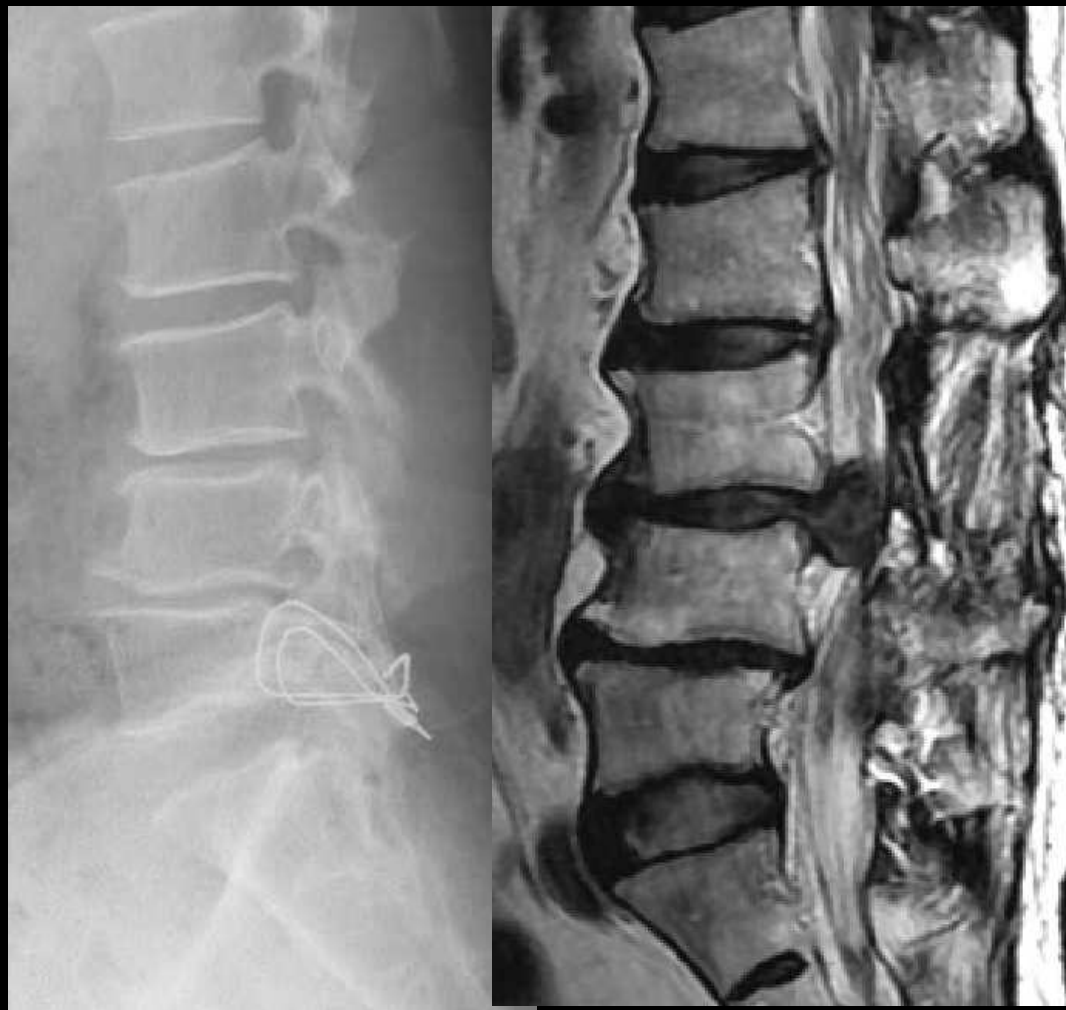
L3/4 MED
L3/4 PLIF

L4/5 PLF
(偽関節)

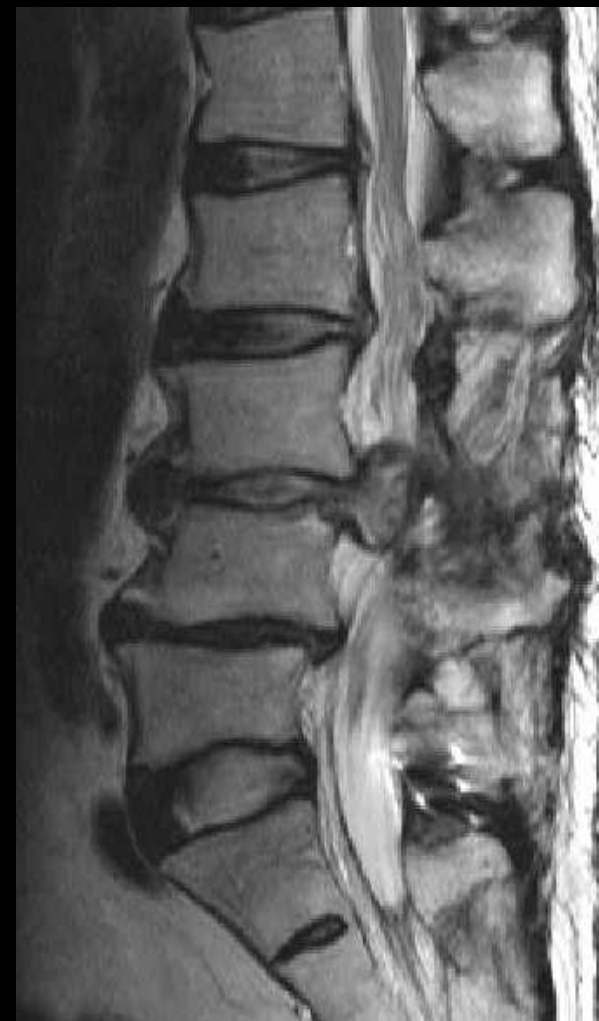L4/5
開窓術



L3/4ヘルニア



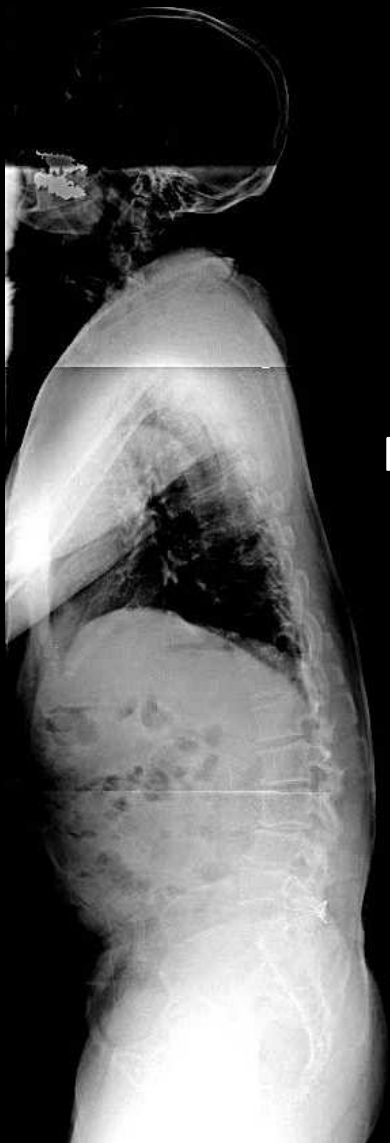L3/4再発ヘルニア



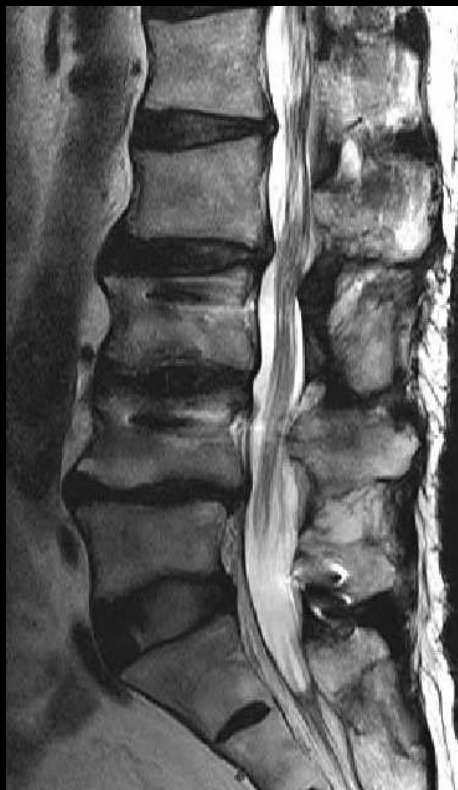MED



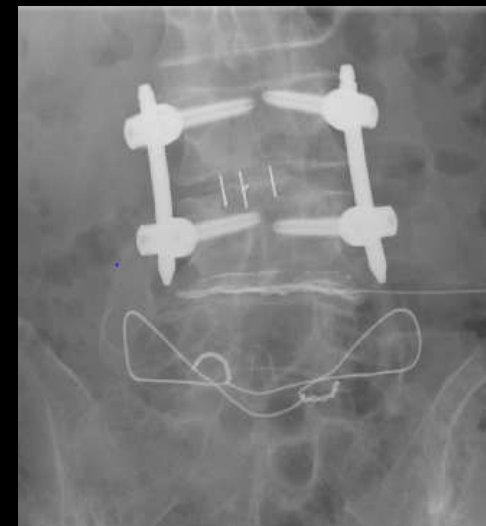
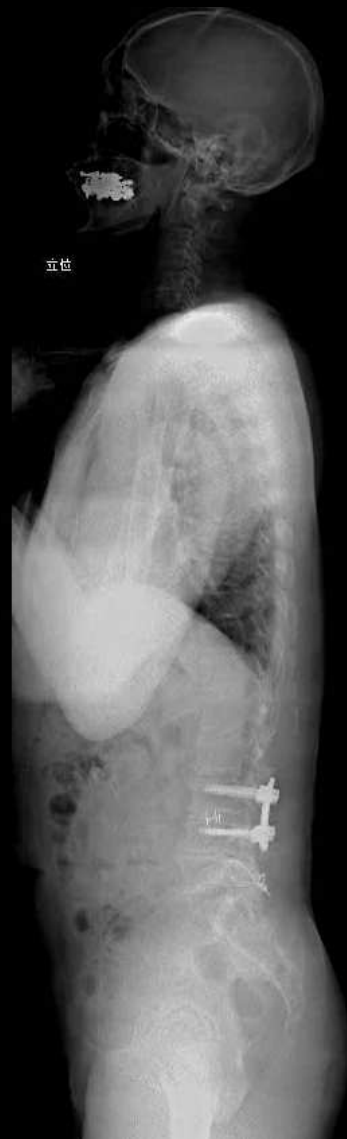L3/4再発ヘルニア



PLIF
→

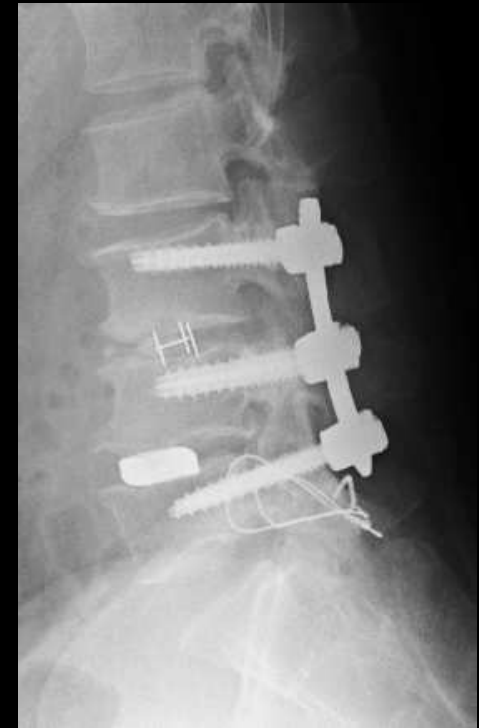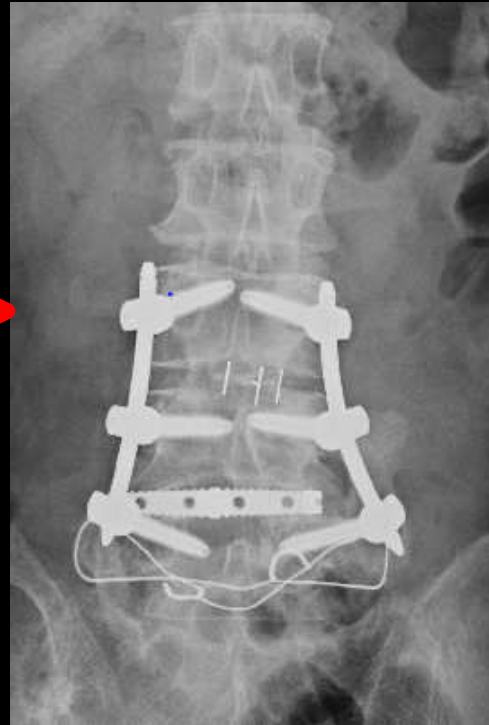
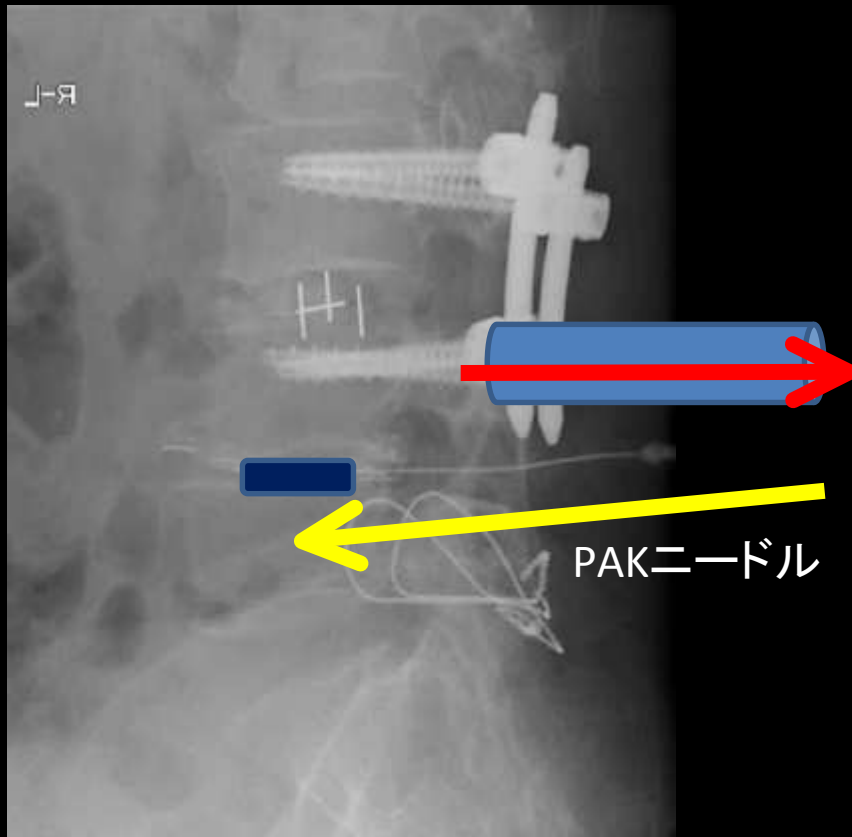

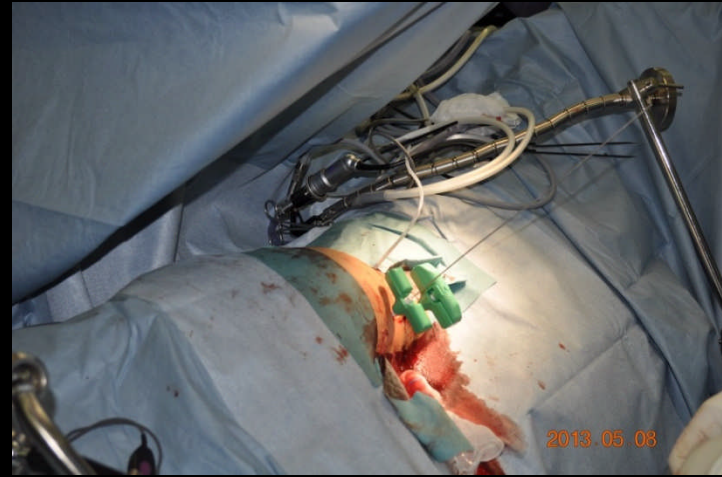
L4/5椎間孔狭窄
腰椎椎間板症



椎間板ブロック

内視鏡下XLIF 内視鏡下PPS抜釘・延長術



まとめ

- PLIF後の隣接椎間障害に対するXLIF施行とPPSの内視鏡下抜去および延長法を紹介した
- XLIFを内視鏡下に行い有効であった
- ニューロモニターにより安全にケージ挿入を施行できた
- 隣接椎間障害に対するXLIFは後方の瘢痕の処置をする必要がないため非常に有用であった
- XLIF後にPPSを追加する際に、前回の手術のPPSは内視鏡下に容易に抜去および延長が可能だった。

今後の低侵襲脊椎関連学会

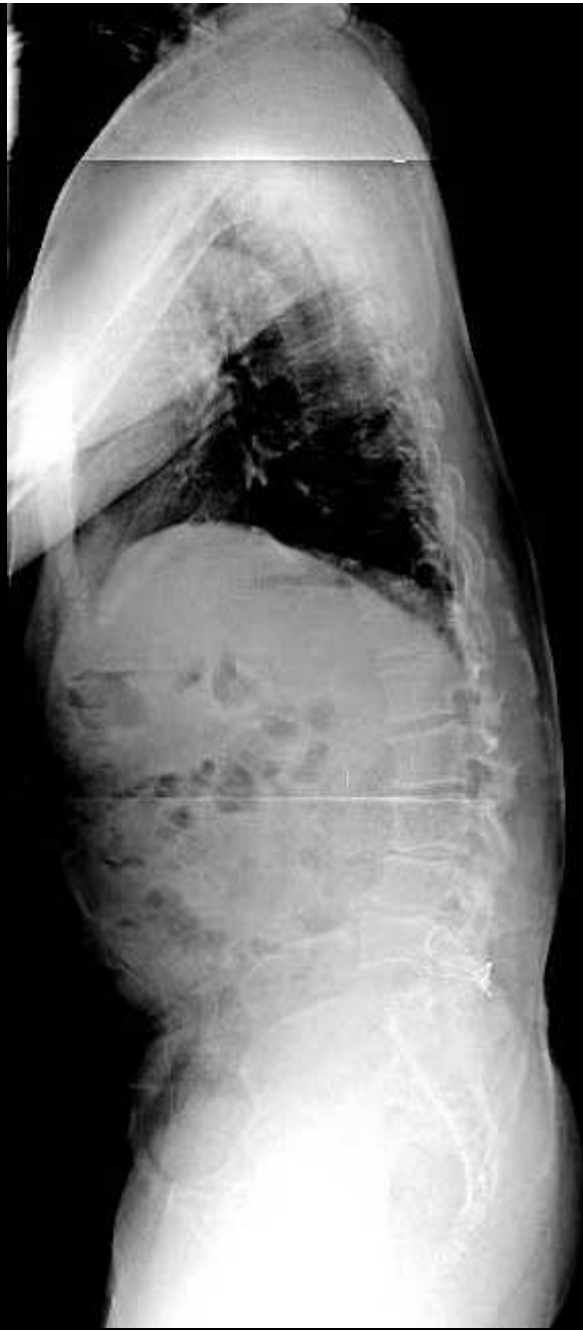- 関東MIST研究会

- 第3回(石井賢会長) 2014年9月20日 帝国ホテル
- 第4回(高野裕一) 2015年1月10日 オークラホテル東京



- 日本低侵襲脊椎外科学会(JASMISS)

- 第17回(名古屋佐藤会長) 2014年11月28・29日 神戸ニチイ
- 第18回(山梨大江幡会長) 2015年11月26・27日 品川プリンスホテル
- 第19回(高野裕一) 2016年11月24・25日 都内
- 旧称は日本内視鏡低侵襲脊椎外科学会(JESMISS)



PLIF
→

