

第 22 回日本神経内視鏡学会

脊椎内視鏡による腰椎オープンサージェリー後の salvage 手術

Salvage operation for open surgery of lumbar spine supported by spinal endoscope.

古閑 比佐志 (Hisashi KOGA)

hkoga0808@gmail.com

岩井整形外科内科病院

Department of Orthopaedics, Iwai Orthopaedic Medical Hospital,

8-17-2 Minamikoiwa Edogawa-ku Tokyo, 133-0056 Japan

+81-5694-6211

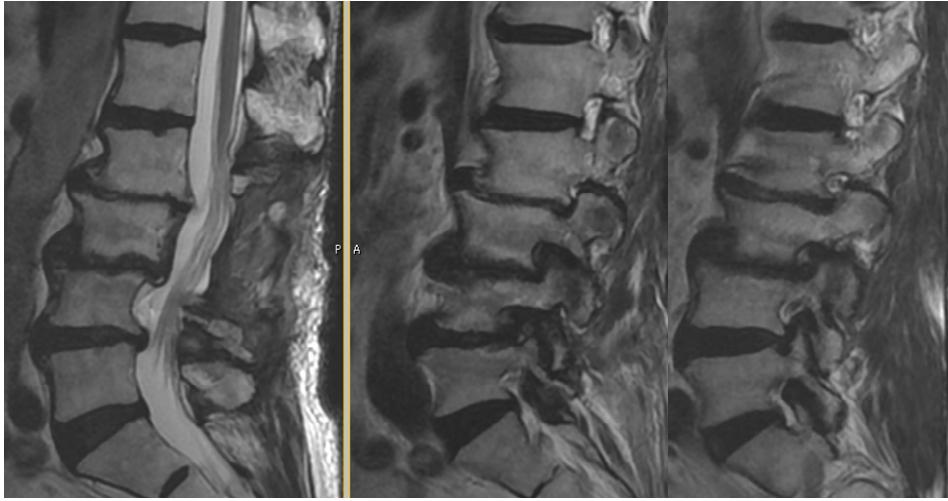
+81-3658-2114

【目的】脊椎内視鏡手術には MED と PELD があるが、腰椎オープンサージェリー後の salvage 手術としても、演者はこれらの手法を活用している。これまで経験した腰椎 salvage 手術の中から代表的な症例を紹介し、その有用性に関して報告する。

【症例 1】70 歳、女性、1 年半前に他病院で L4/5 の一椎間の PLIF を実施、1 年前から歩行時に右膝折れが出現し歩行が困難となった。手術を実施した病院で原因を同定し得ず、当院を受診してきた。初診時、腸腰筋、四頭筋の筋力低下を認め、L3 皮膚分節に一致した知覚低下も認めた。MRI では右 L3 椎間孔背側に isointensity mass を認め、DR, CT でこれが椎間孔内の骨棘であることが判明した。METRx 脊椎内視鏡システムを用いてこの骨棘を切除し、手術直後から歩行は改善した。

【症例 2】66 歳、男性、2 か月前に他院で L3/4 の椎間板ヘルニアの手術を受けた。翌日歩行開始してから左下肢痛が再燃、リリカ、トラムセット内服するも痛みは日に日に増強した。手術を実施した病院で原因を同定し得ず、当院を受診してきた。初診時、腸腰筋、四頭筋の筋力低下を認め、左大腿前面痛に強い痛みとしびれ (NRS 7/10) を認め、MRI では左 L3 椎間孔内外に脱出した髄核を認めた。初回の手術所見には硬膜損傷がありネオパールを使用したことが記載されていた。ネオパール使用部分には強い癒着性癒痕が生じやすいので、PELD システムを用いて transforaminal に脱出した髄核を摘出した。手術直後から痛みは消失した。

【結論】演者はこれまで、ピンポイントで神経の除圧が可能な脊椎内視鏡手術が脊椎疾患に対する有用な低侵襲手術であることを各種学会で報告してきた。本会ではその有用性は初期治療にとどまることなく、腰椎固定術後の隣接椎間障害や硬膜損傷を伴う再発ヘルニアなどにも有用であることをお示しする。



Rt

Lt

84 yo, male 右臀部痛と大腿全面痛(R>L)、杖歩行
リリカ、 ترامセツト内服中